DAS
NERVENSYSTEM VON ASTACUS FLUVIATILIS L.

(POTAMOBIUS ASTACUS L.)

INAUGURAL-DISSERTATION
ZUR ERLANGUNG DER DOKTORWÜRDE
DER HOHEN PHILOSOPHISCHEN FAKULTÄT
DER UNIVERSITÄT MARBURG

VORGELEGT

VON

WILHELM KEIM
AUS BIEBRICH AM RHEIN (HESSEN-NASSAU)

ACAD. LUGD. BAT. BIBL.

MIT 28 FIGUREN IM TEXT

MARBURG
1915

Von der philosophischen Fakultät als Dissertation angenommen
am 18. September 1914.

Berichterstatter: Geh. Reg.-Rat Prof. Dr. E. Korschelt.

(Sonderabdruck aus: »Zeitschrift für wissenschaftl. Zoologie«, Bd. CXIII, Heft 4.)

DEM ANDENKEN
MEINES LIEBEN VATERS
GEWIDMET

Die grob morphologischen Verhältnisse des Nervensystems von *Astacus fluviatilis* zu untersuchen, soll die Aufgabe der nachfolgenden Arbeit sein. Zur allgemeinen Orientierung und Einführung in diese Studien diente die Arbeit von HUXLEY: »Der Krebs«. Die Literatur zeigt vielfach Unklarheiten und Differenzen, deshalb sei im folgenden nur ganz kurz die hauptsächlichste Literatur, die sich mit der Morphologie des Nervensystems der Crustaceen beschäftigt, erwähnt; näher darauf eingegangen soll im speziellen Teil dieser Arbeit werden. Die morphologischen Arbeiten beschränken sich meistens auf die Behandlung des »Kopfganglions« (Ganglion supraoesophageum) und der Kopfnerven, während die Arbeiten von KROHN, LEMOINE, MOQUARD und POLICE hauptsächlich das sympathische Nervensystem, und zwar die Ganglien und Nerven des Magens behandeln. Der Verlauf der Nerven im Thorax und Abdomen ist, außer von BRANDT und von KROHN, bisher selbst noch nicht genauer dargestellt worden.

Als die ältesten Arbeiten über den Flußkrebs, die auch Angaben über das Nervensystem enthalten, müssen die Untersuchungen von WILLIS (1672), SWAMMERDAM (1720), RÖSEL (1755), HERBST (1790) und CUVIER (1805) genannt werden. Bis zum Jahre 1818 war nur das centrale Nervensystem des Flußkrebses bekannt, und erst SUCKOW entdeckte einen Teil des sympathischen Nervensystems: den Herznerven.

Zehn Jahre später »glaubte« J. MÜLLER ein längliches — Gang-

lion frontale — entdeckt zu haben, das dem Ganglion ventriculi superius in dieser Arbeit gleichkäme.

In demselben Jahre (1828) veröffentlichten Audouin und Milne Edwards ihre Arbeit: Troisième mémoire sur l'anatomie et la physiologie des Crustacés; recherches anatomiques sur le système nerveux; sie erwähnen zum erstenmal, daß das sympathische Nervensystem aus den Schlundcommissuren seinen Ursprung nimmt und beschreiben das Oesophagusganglion und den Magennerven.

Brandt (1829) beschrieb außer dem centralen Nervensystem die Innervation der Schere, ferner den näheren Verlauf der Magennerven (1836); außerdem stellte er fest, daß zwischen dem Nervensystem des Flußkrebses, des Hummers und der Krabben kein wesentlicher Unterschied besteht.

Krohn (1834) fand außer der Mageninnervation auch die Innervation des Darmes vom letzten Abdominalganglion aus.

Die Beobachtungen Brandts wurden zum Teil später (1844) von Schlemm bestätigt; er konnte den Magennerven bis zur Leber verfolgen. Nervus hepaticus.

Lemoine (1861) fand die beiden Verbindungsnerven des Gehirns mit dem sympathischen Nervensystem; ferner beschrieb er einen Herznerven an der Unterseite des medianen Blutgefäßes; diese Beobachtung wurde jedoch später von Mocquard widerlegt.

Im Jahre 1863 gab Owsjannikow mehrere Arbeiten über vergleichend anatomische und histologische Untersuchungen bei Crustaceen heraus. Weiter seien die Arbeiten von Rouch (1886) und Bouvier (1889) erwähnt.

Mocquard (1883) hat ausführlich den Magen der thoracostraken Crustaceen bearbeitet. Seine Resultate über das Magenmuskelsystem legte ich meinen Untersuchungen zu Grunde und benutzte die von ihm gebrauchten Bezeichnungen für die Magenmuskulatur. Die Beschreibung des sympathischen Nervensystems habe ich für den Flußkrebs ergänzt und teilweise richtiggestellt.

Zu erwähnen ist zum Schluß noch die Arbeit von Police (1909), der ebenfalls bei einer ganzen Reihe von Crustaceen das sympathische Nervensystem untersucht hat.

Eine eingehende histologische Bearbeitung des Nervensystems hat Krieger, der hauptsächlich die räumliche Anordnung der histologischen Elemente und ihre Verbindung untereinander untersuchte, gegeben. Kriegers Arbeit, in der, auf Grund der histologischen Untersuchungen, die Anzahl der von den Ganglien abgehenden Nerven

angegeben worden ist, diente mir zur Auffindung der gesuchten Nerven, deren Ursprung KRIEGER richtig angibt, deren weiterer Verlauf aber öfters nicht mit KRIEGERS Angaben übereinstimmt.

Meine Aufgabe bestand in der Hauptsache nun darin, das bisher über das Nervensystem von *Astacus fluviatilis* Gefundene zusammenzufassen und zu vergleichen, ferner die Innervation des Thorax, des Abdomens und der Extremitäten topographisch darzustellen. Die verschiedenen Abweichungen, die ich bei meinen Untersuchungen gefunden habe, sind im speziellen Teil jedesmal hervorgehoben.

Soweit für die Nerven schon Namen vorhanden waren, habe ich diese in der Hauptsache beibehalten oder unter mehreren den bezeichnendsten herausgewählt. Die neuen Namen, die sich hauptsächlich auf den Thorax und das Abdomen beziehen, habe ich aus vergleichenden Betrachtungen mit den Arthropoden genommen unter Berücksichtigung der Arbeit über *Dytiscus marginalis* L. von HOLSTE und besonders der Arbeit von W. SCHMIDT über das Muskelsystem von *Astacus fluviatilis*.

Meinen Zeichnungen konnte ich vielfach, dank des Entgegenkommens meines Freundes W. SCHMIDT, die Darstellung des Muskelsystems zu Grunde legen. Was die Zeichnungen selbst betrifft, so ist zu sagen, daß oft größere Verschiedenheiten bei der Innervierung der einzelnen Organe festzustellen sind. Die gegebenen Zeichnungen stellen ein Bild dar, wie es sich aus einer Reihe von Beobachtungen ergibt; nur die konstant wiederkehrenden Nerven sind hier angegeben und grobe Abweichungen sind dabei nicht berücksichtigt worden.

Präparationsmethode.

Es wurden in Chloroform abgetötete Tiere verwandt, die 2 bis 3 Tage in 60% Alkohol gehärtet worden waren. Für die Auffindung der feineren Nerven benutzte ich Tiere, die in einer ZENKERschen Lösung konserviert waren, da hierbei die Muskelpräparation besser von statten geht. In Formol aufbewahrte Tiere sind für Nervenpräparationen erst nach langem Liegen geeignet und daher unpraktisch.

Die Methylenblaufärbung am ganzen Tier führte zu keinem Resultat, dagegen konnte ich mit der Injektion von einer schwachen Methylenblaulösung am lebenden Tier sehr schöne Färbungen beobachten. Zur Injektion benutzte ich eine Methylenblaulösung 1:10000 (in physiologischer Kochsalzlösung gelöst), und zwar injizierte ich in die Ganglienkette des Abdomens.

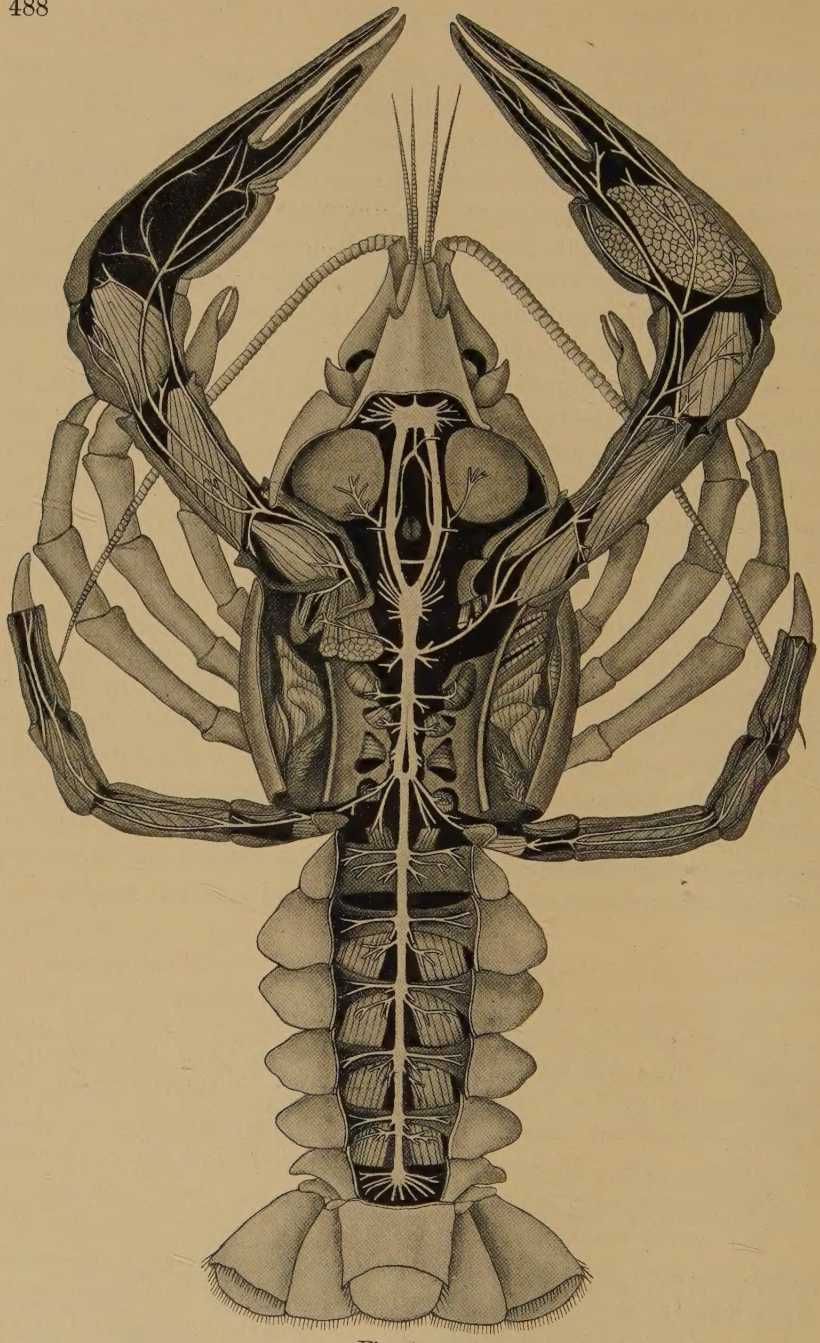

Fig. 1*a*.

Gesamtbild des zentralen Nervensystems von *Astacus fluviatilis*. Cephalothorax und Abdomen, sowie erster und fünfter Gehfuß von oben geöffnet. Zeigt das Ober- und Unterschlundganglion, das Kommissurenganglion, das Oesophagusganglion, die fünf Ganglien des Thorax und die fünf Abdominalganglien sowie das Schwanzganglion. — Die Buchstabenerklärungen für sämtliche Figuren befinden sich am Schlusse der Arbeit S. 542.

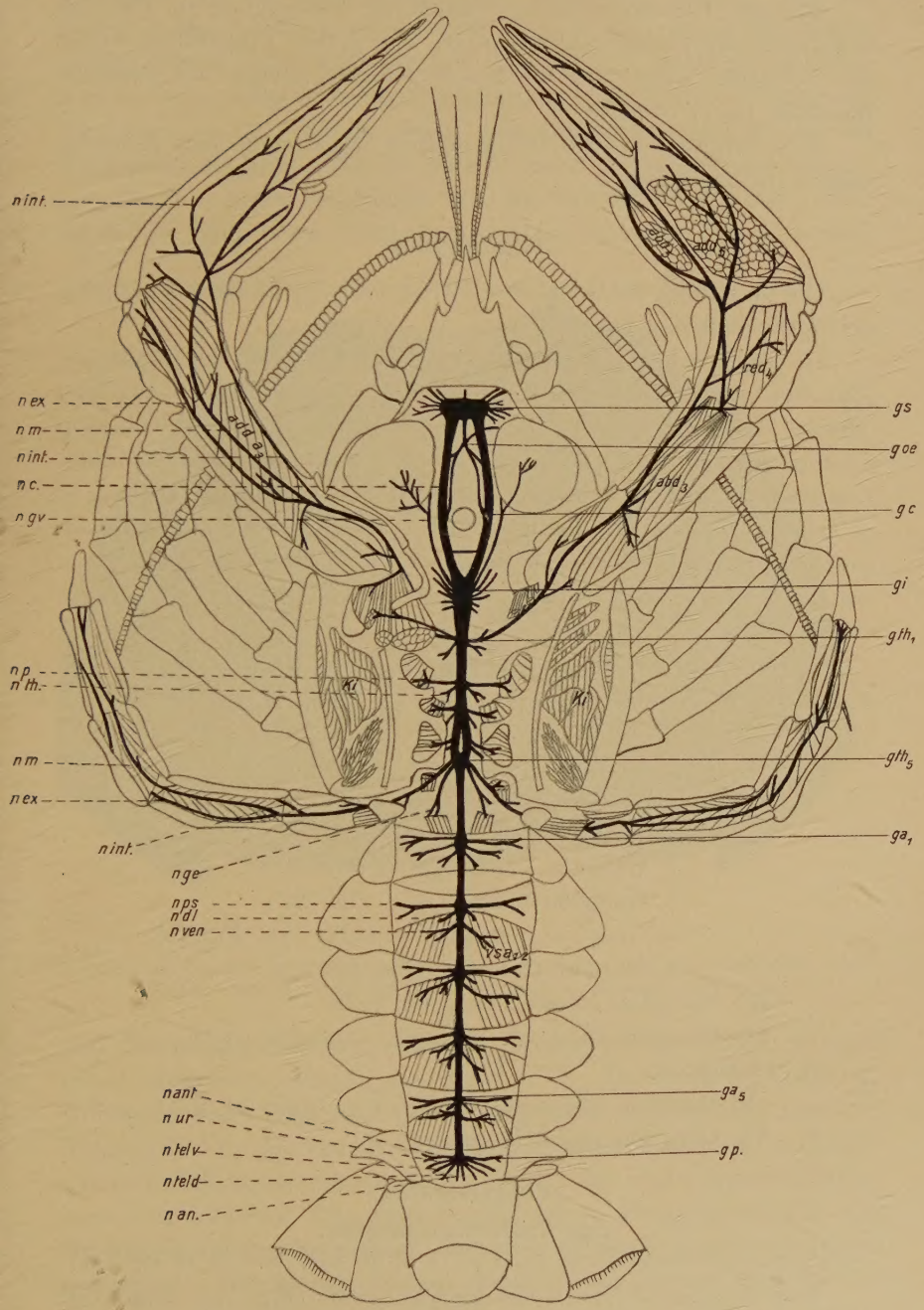

Fig. 1*b* (Erklärung auf S. 488).

Kleinere Körperabschnitte wurden zur Befestigung in Paraffin eingebettet und alsdann aufpräpariert. Zur groben Präparation wurde eine schwache Lupe und für feinere Untersuchungen das Zeißsche Binocular (a_2 2) benutzt.

Zum Vergleich wurden ferner *Astacus leptodactylus* und *Homarus vulgaris* herangezogen.

Allgemeines.

Die Verteilung der Ganglien und Nerven beim Flußkrebs gestaltet sich folgendermaßen:

Im Cephalothorax finden wir zunächst das Oberschlundganglion (Ganglion supraoesophageum g. s.) durch zwei Schlundcommissuren (Nervus commissurae, *n.c.*) mit dem Unterschlundganglion (Ganglion infraoesophageum, *g.i.*) verbunden; weiter setzt sich das Centralnervensystem in die fünf Thoracalganglien (Ganglion thoracale primum — quintum, $g.th._{1-5}$) und dann im Abdomen in die fünf Abdominalganglien (Ganglion abdominale primum — quintum, $g.a._{1-5}$) fort, um mit dem Schwanzganglion (Ganglion postabdominale, *g.p.*) zu endigen. (Siehe Fig. 1*a* u. *b*, S. 488 u. 489.)

Es ist demnach folgende Einteilung des Nervensystems beim Flußkrebs festzuhalten.

A. Cephalothorax.
- I. Ganglion supraoesophageum (*g.s.*).
- II. Ganglion commissurae (*g.c.*).
  - Sympathisches Nervensystem:
    1. Ganglion oesophagei (*g.oe.*).
    2. Ganglion frontale (*g.f.* Fig. 7*b*).
    3. Ganglion ventriculi superius (*g.v.* Fig. 7*b*).
    4. Darminnervierung (Fig. 13).
- III. Ganglion infraoesophageum (*g.i.*).
- IV. Ganglion thoracale primum — quintum ($g.th._{1-5}$).

B. Abdomen.
- V. Ganglion abdominale primum — quintum ($g.a._{1-5}$).
- VI. Ganglion postabdominale (*g.p.*).

Cephalothorax.

Das Oberschlundganglion.

(Ganglion supraoesophageum, *g.s.* Fig. [1], 2, [3, 4, 5, 7*a* u. *b*, 12 und 13].)

Das scheibenförmige Oberschlundganglion (Fig. 2 *gs*) liegt vorn im Kopfe, zwischen den Musculi basales (*oba* u. *p*) und dem Exoskelet,

und zwar auf dem Antennularsomit. Nach oben verjüngt sich das Gehirn in die beiden Lobi optici (*lo.* Fig. 3), von denen die Augennerven (Nervi optici, $n.o_1$ Fig. 2 u. 3) ausgehen, dicht hinter diesen Augennerven entspringen die Augenmuskelnerven (Nervi oculomotorii, $n.o_2$ Fig. 2 u. 3). Weiter gehen vom Oberschlundganglion an der Vorderseite die Nerven für die erste Antenne (Nervi antennales primi, $n.a_1$ Fig. 2 u. 4) ab, desgleichen in horizontaler Richtung nach beiden Seiten die Hautnerven (Nervi tegumentarii, *n.t.* Fig. 2) und endlich

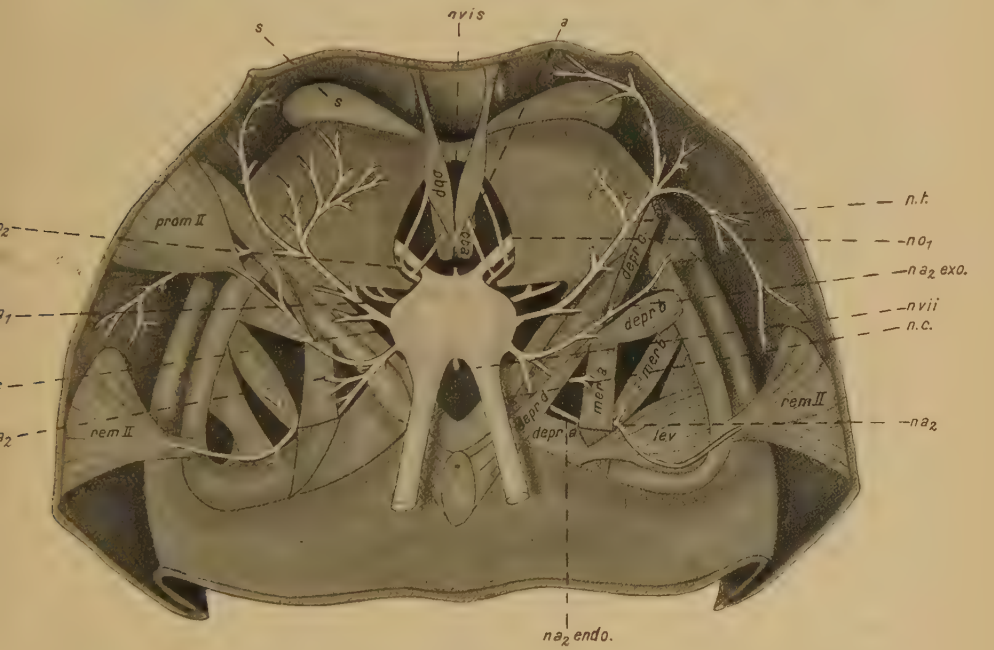

Fig. 2.

Aufsicht auf das Oberschlundganglion. Cephalothorax hinter den Scheitelfortsätzen aufpräpariert. Die Figur zeigt das Oberschlundganglion mit abgehenden Nerven.

von der hinteren unteren Seite die Nerven für die zweite Antenne (Nervi antennales secundi, $n.a_2$ Fig. 2 u. 5). Zu diesen fünf paarigen Nerven kommen noch zwei unpaare Magennerven, die schon Lemoine festgestellt hat (Nervus ventriculi impar superior, *n.v.i.s.*, und Nervus ventriculi impar inferior, *n.v.i.i.* Fig. 2), der obere unpaare Magennerv, der zwischen den Augennerven seinen Ursprung nimmt, und der untere unpaare Magennerv, der zwischen den Schlundcommissuren entspringt. Der weitere Verlauf dieser beiden Nerven wird bei Besprechung des sympathischen Nervensystems berücksichtigt werden.

Zwei weitere Nerven, die Owsjannikow angibt und die zu den beiden seitlichen Stirnfortsätzen gehen sollen, sind von Krieger nicht beschrieben worden. Es ist mir auch nicht gelungen, diese Nerven, die zwischen dem Augennerven ($n.o_1$ Fig. 2) und dem Nerv der inneren Antenne ($n.a_1$ Fig. 2) entspringen sollen, aufzufinden; es könnte sich nur um mikroskopisch kleine Nervenfasern handeln, die bei der Präparation mit dem Binocular nicht erkannt werden können. Derselbe Forscher stellt folgendes in bezug auf das Oberschlundganglion fest: »Vergleichen wir nun das Kopfganglion unseres Flußkrebses mit dem des *Palinurus locusta*, so finden wir, daß viele Verhältnisse

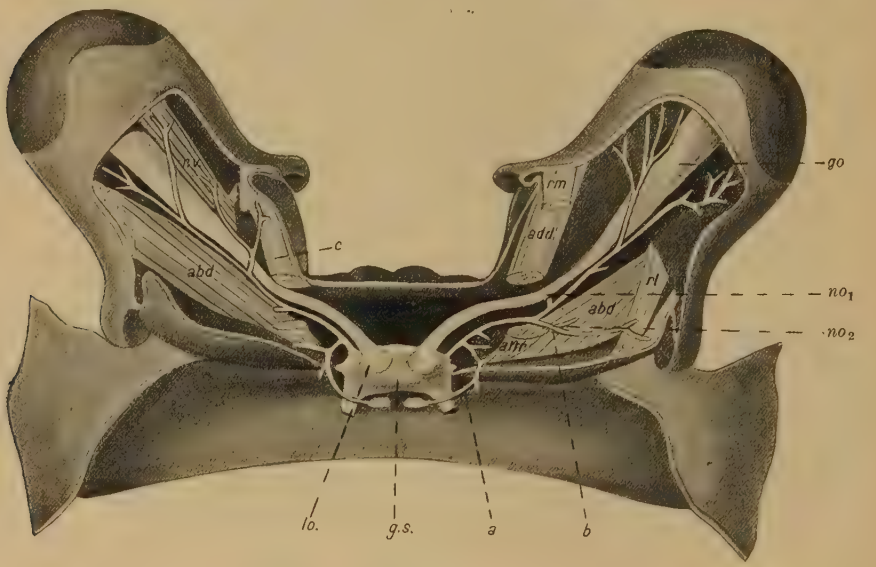

Fig. 3.

Augen- und Augenmuskelnerven. Augenstiel von oben geöffnet. (Musculus oculi retractor dorsalis abpräpariert.)

einander gleich sind. Nur in der Form findet eine geringe Abweichung statt. Beim Flußkrebs ist es etwas länger und schmäler als beim *Palinurus locusta*, deshalb ist beim ersten ein größerer Zwischenraum zwischen dem Sehnerven und demjenigen, welchen Milne-Edwards als »tégumentaire« bezeichnet. Der Augenmuskelnerv ist beim *Astacus fluviatilis* vom Opticus mehr entfernt als beim *Palinurus*.«

Mit dem Unterschlundganglion (*g.i.* Fig. 6) ist das Gehirn durch zwei Commissuren (*n.c.* Fig. 6) verbunden, die den Oesophagus umschließen und durch eine Querbrücke (*br.* Fig. 6), die dicht hinter diesem liegt, miteinander in Verbindung stehen. Kurz vor dieser

Brücke finden wir die beiden Commissurenganglien (Ganglion commissurae, *g.c.* Fig. 6) als Anschwellungen der Schlundcommissuren (Nervi commissurae, *n.c.* Fig. 6).

Augennerv.

(Nervus opticus, $n.o_1$ Fig. [2] und **3**.)

Der Augennerv verläßt, wie schon erwähnt, das Oberschlundganglion an den beiden Verjüngungen des Gehirns, die als Lobi optici (*lo*) bezeichnet werden. Er wendet sich sofort dorsal und liegt in der Mitte des Augenstieles zwischen dem Musculus oculi adductor (*add*) und dem Musculus oculi abductor (*abd*), ferner zwischen dem Musculus oculi retractor dorsalis und dem Musculus oculi retractor ventralis (*r.v.* Fig. 3; der dorsale Muskel *rd* ist hier wegpräpariert). Nach vorne verbreitert er sich allmählich zu einem dicken, cylindrischen Augenganglion (Ganglion opticum, *g.o.* Fig. 3). Seitlich werden von dem Augennerven keine Nervenfasern abgegeben; die Innervation der Augenmuskel geschieht durch den Augenmuskelnerven ($n.o_2$ Fig. 3).

Augenmuskelnerv.

(Nervus oculomotorius, $n.o_2$ Fig. [2] und **3**.)

Dieser bei weitem schwächere Nerv hat die Aufgabe, sämtliche Muskeln des Auges zu innervieren, und zwar liegt er dicht neben dem Augennerven (Fig. 3 $n.o_2$). Der erste Nerv *a*, der von ihm abgeht, innerviert die Musculi basales (*ob* Fig. 2), und ist deshalb mit ein Beweis, daß die von Walter Schmidt beschriebenen Muskeln (Musculus oculi basalis anterior und Musculus oculi basalis posterior (*oba* u. *obp* Fig. 2) zu den Augenmuskeln gehören, von diesem Seitenast *a* wird auch der Musculus oculi attractor (*attr.* Fig. 3) mit Nerven versorgt. Ein weiterer Ast *b* innerviert den Musculus oculi abductor (*abd*), den Musculus oculi retractor lateralis (*rl*) und dorsalis (*rd*), desgleichen *c* den Musculus oculi retractor medialis (*rm*) und ventralis (*rv*) und den Musculus oculi adductor (*add*); ferner verteilen sich die weiteren eingezeichneten Nervenäste, die hier nicht näher bezeichnet werden sollen, im Bindegewebe des Auges (Fig. 3 *a*, *b*, *c*).

Hautnerv.

(Nervus tegumentarius, *n.t.* Fig. **2**, [6 *n.v.*, und **14**].)

Von Milne-Edwards wurde dieser Nerv zum ersten Male beschrieben und als »nerf tégumentaire« bezeichnet; er zieht an dem oberen Rande des Antennularsternums nach der Seitenwand des Cephalothorax und verteilt sich im Bindegewebe desselben (*n.t.* Fig. 2).

Kurz hinter seiner Ursprungsstelle teilt sich der Hautnerv in viele Äste, von denen der eine unter der grünen Drüse herzieht und

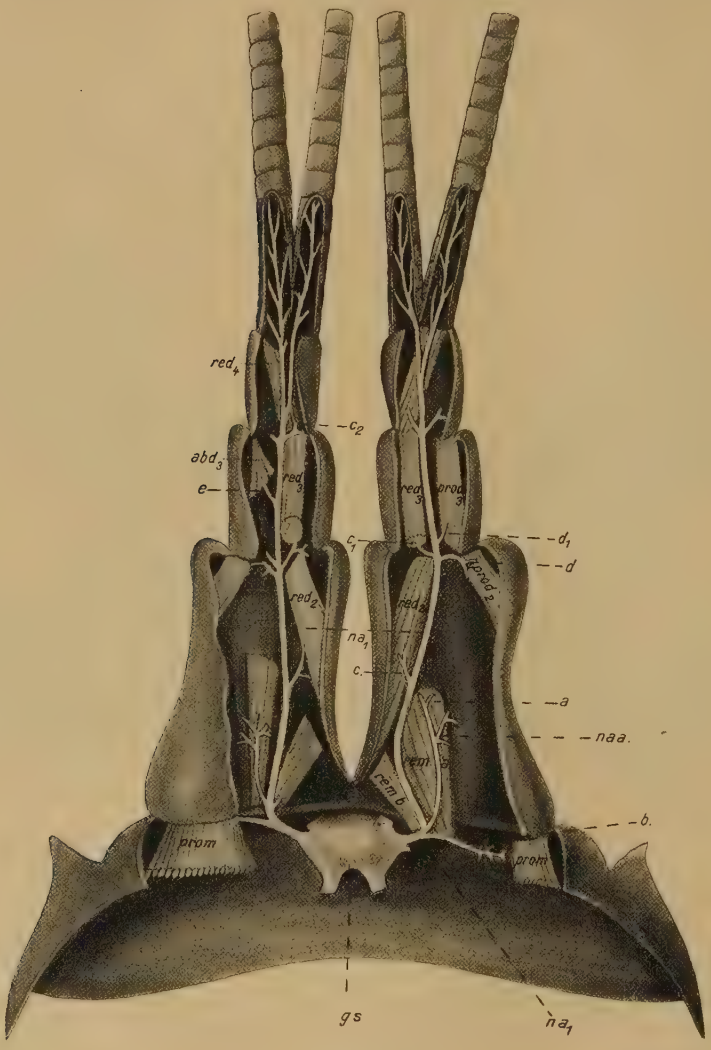

Fig. 4.

Innervation der ersten Antenne. Dorsal aufpräpariert. Nervus antennalis primus na_1 und Nervus acusticus *naa*.

die Harnblase mit Nerven versorgt (*n.v.* Fig. 6), indem dieser Nervus vesiculae sich um die grüne Drüse und die Harnblase herumlegt und auf dieser wieder nach vorne zieht (Fig. 6). Auch die Hypodermis

über dem Magen wird vom Hautnerven innerviert (*n.t.* Fig. 14); die Beobachtung dieser Nerven wird meistens durch eingelagertes Pigment erschwert.

Nerv der ersten Antenne.

(Nerus antennalis primus, $n.a_1$ Fig. [2] und **4**.)

Der erste Antennennerv verläßt das Gehirn auf der Vorderseite; er zieht zwischen dem Musculus remotor *b* (*rem.b*) und dem Musculus remotor *a* (*rem.a*) der ersten Antenne (Fig. 4) hindurch nach vorne. An der hinteren Ansatzstelle dieser Muskel entsendet er zwei Äste, von denen der eine zum Gehörorgan zieht und als Nervus acusticus bezeichnet wird (*n.a.a.* Fig. 4). Ob ein eigentliches Ganglion dort zu finden ist, konnte ich bei dieser grob morphologischen Arbeit nicht feststellen; VOM RATH sagt hierüber folgendes: »Zum Gehörorgan zweigen sich von dem Nervenast der Antennula Fasern ab, welche sich unter der Gehörgrube, nach einer chromatophorenreichen Zellenschicht, in feine Faserbüschel auflösen.« Weiter wird an den Musculus remotor (*rem.a*) der Nervenast *a*, an den Musculus promotor (*prom*) der Ast *b* (Fig. 4), ferner *c* an den Musculus reductor$_2$ (red_2) und endlich *d* an den Musculus productor$_2$ ($prod_2$) abgegeben. In jedem folgenden Segment werden die Musculi productores (*prod*) und reductores (*red*) von den entsprechenden Nerven d_1 und c_1 usw. innerviert (Fig. 4 *a*, *b*, *c*, *d*, d_1, c_1); ein schwacher Muskel — Musculus abductor (*abd*) — wird von einem Ast *e* versorgt. Der Musculus remotor *b* (*rem.b*) wird, wie aus Fig. 4 ersichtlich ist, von einem besonderen, sehr feinen Nerven innerviert. Die Geißeln selbst enthalten keine Muskulatur mehr, und die dort vorhandenen Nerven gehen zu den Hautsinnesorganen; ob diese in direktem Zusammenhang mit den Nerven stehen, soll hier nicht näher behandelt werden, es sei nur auf die Arbeiten von RETZIUS, VOM RATH und CLAUS verwiesen, die sich eingehend mit dieser Frage beschäftigt haben.

Nerv der zweiten Antenne.

(Nervus antennalis secundus, $n.a_2$ Fig. [2] und **5**.)

Als letzter vom Oberschlundganglion ausgehender Nerv sei der zweite Antennennerv genannt; er entspringt an der hinteren Ecke des Gehirns, zieht über den Musculus depressor *d* (*depr.d*) zum Musculus depressor *b* (*depr.b*) und teilt sich hier in zwei fast gleich starke Äste, von denen der eine den Endopoditen (Fig. 5 $na_2 endo$), der andere den Exopoditen (Fig. 5 $na_2 exo$) der zweiten Antenne innerviert (Nervus endopoditis und Nervus exopoditis).

Der Nervus endopoditis zieht zwischen den Musculi flexores (*flex*) und extensores (*ext*) nach vorn und geht, nachdem er diese Muskeln und den Musculus carpopoditis (*carp.a*) innerviert hat (Fig. 5 *a*, *b*, *c*), als ein dicker Ast in die Geißel, wo die analoge Innervierung, wie in der ersten Antenne stattfindet; besonders reich mit Nerven sind die Gelenke der einzelnen Segmente versehen (Fig. 5 $na_2 endo$).

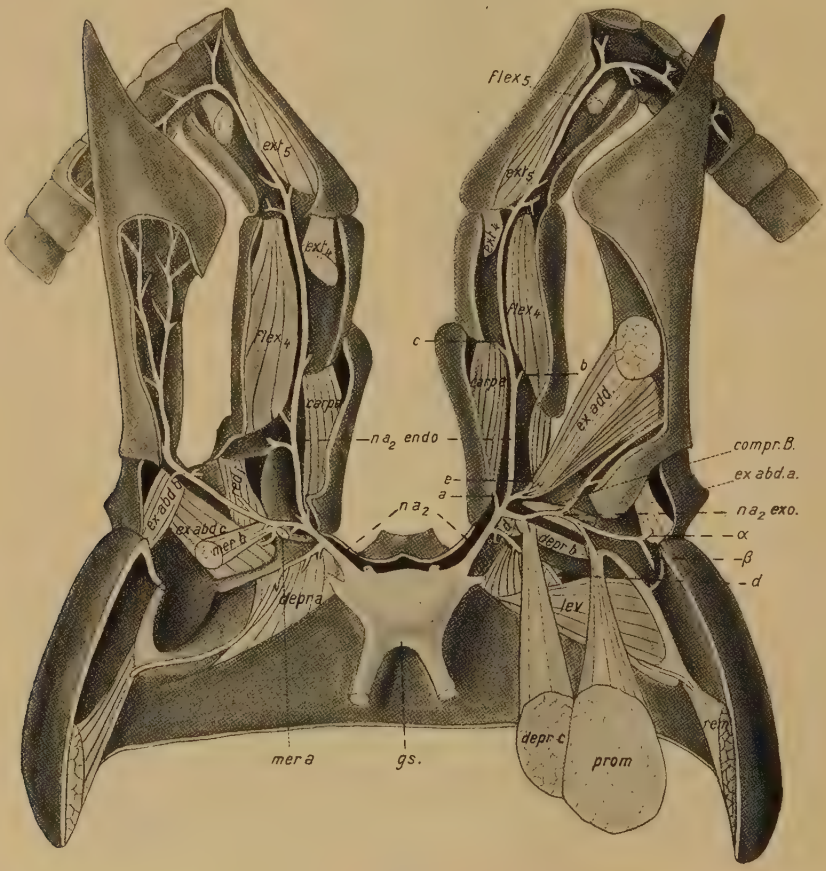

Fig. 5.

Innervation der zweiten Antenne. Wie bei der ersten Antenne geöffnet. (Musculus meropoditis a abpräpariert.)

Der Nervus exopoditis zieht über den Musculus compressor basipoditis (*compr.B*) hin, teilt sich in zwei Äste (α und β), von denen α sich im Bindegewebe des Exopoditen verzweigt, während β den Musculus exopoditis abductor *a* (*ex.abd.a*) innerviert und sich dann im Bindegewebe und den Sinnesorganen verteilt. Vom Exopodit-

nerven (*na*$_2$*exo*) werden ferner die Musculi depressores (*b* u. *c*), (*depr.b* u. *c*), der Musculus promotor (*prom*), der Musculus compressor basipoditis (*compr.B*), ferner die Musculi exopoditis abductores (*b* u. *c*), (*ex.abd.b* u. *c*), der Musculus reductor (*red*) und endlich die Musculi meropoditis (*a* u. *b*), (*mer.a* u. *b*) innerviert (Fig. 5 *na*$_2$*exo*).

Von einem besonderen Nervenast *d* werden die Musculi depressores (*a* u. *d*), (*depr.a* u. *d*), sowie der Musculus remotor (*rem*) und levator (*lev*) versorgt, desgleichen wird der Musculus exopoditis adductor (*ex. add*) von einem selbständigen Nerven *e* innerviert (Fig. 5 *d* u. *e*).

Commissurenganglion.

(Ganglion commissurae, *g.c.* Fig. 1, 6, [7, 12, 13 und 16*a*].)

An die Schlundcommissuren ist, auf der nach dem Oesophagus zugekehrten Seite, ein gesondertes sympathisches Ganglion angelagert, während die Nervenfasern in den Commissuren selbst einen ganz ungestörten Verlauf haben.

Diese schwache Anschwellung der Schlundcommissuren — Commissurenganglion (Fig. 6 *g.c.*) — bildet eine Hauptversorgungsquelle für das sympathische Nervensystem und wurde deshalb schon früh als Ganglion bezeichnet. Schlemm verwirft diese Bezeichnung, indem er sagt: »Ex utriusque nervi recurrentis communicantis, ubi lateri oesophagei adiacent, parte tumida, quam ob id ipsum non ausim appellare ganglion, hi quattuor exeunt nervi.«

Diese Auffassung ist jedoch nicht zu billigen, denn diese Anschwellungen sind schon mit bloßem Auge beim Krebs zu erkennen, während sie beim Hummer verhältnismäßig kleiner sind. Als »Knoten« (Krohn), die, wie schon oben erwähnt, die Hauptnerven für das Eingeweidenervensystem liefern, sind sie doch wohl als Ganglien zu bezeichnen, da sie sich auch bei der histologischen Untersuchung als solche erweisen. Schlemms Benennungen für die später erwähnten Nervi oesophagei superior und inferior mit den Namen Nervi ventriculi anterior und lateralis sind der Lage nach nicht gut gewählt und deshalb auch nicht weiter angewandt worden.

Der Name »ganglion mandibulaire« (Mocquard) für das Commissurenganglion ist ebenfalls nicht zu empfehlen, denn hierdurch könnte man leicht irregeführt werden und meinen, dieses Ganglion versorge hauptsächlich die Mandibelmuskulatur mit Nerven. Dies ist aber nicht der Fall, sondern nur ein Nerv geht von den Schlundcommissuren und nicht direkt aus dem Ganglion zu dem Musculus adductor lateralis (*add.l.*) und dem Musculus abductor minor (*abd.*

mi.), während die Innervierung der übrigen Muskeln der Mandibel vom Unterschlundganglion aus erfolgt (vgl. Fig. 16*a* und Mandibelbeschreibung).

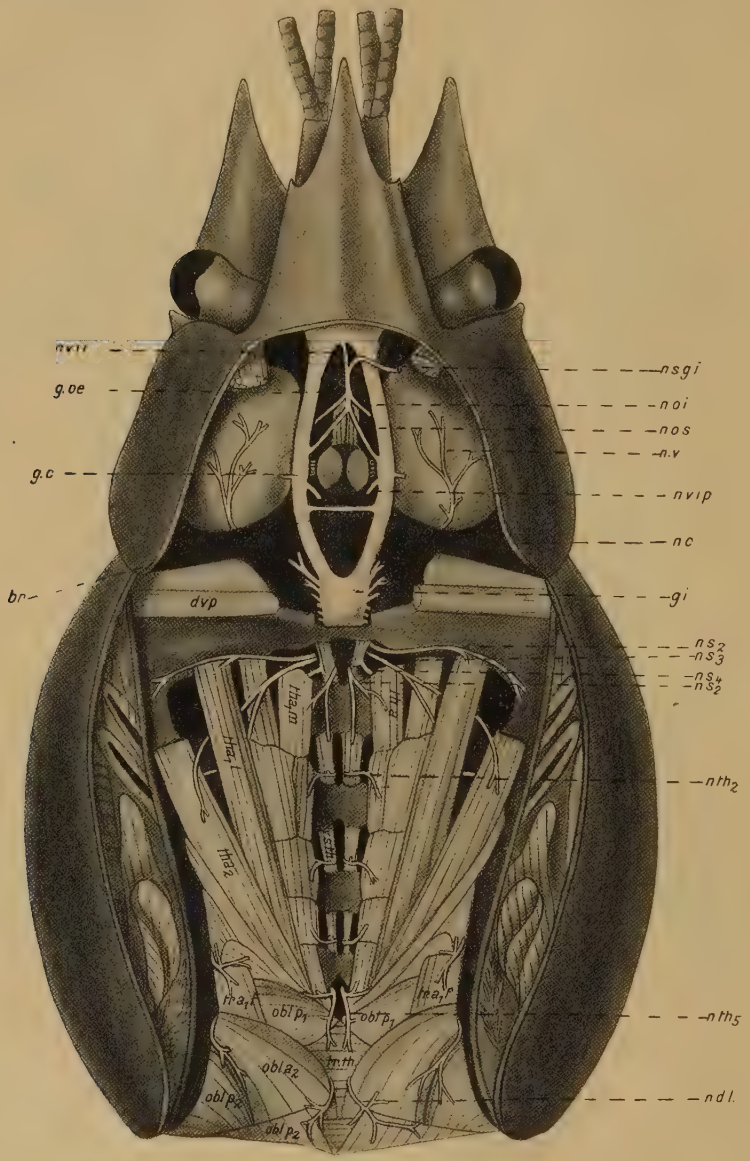

Fig. 6.

Cephalothorax in der Branchiocardialfurche geöffnet; zeigt den Ursprung des sympathischen Nervensystems und die Innervation der thoracalen Muskulatur.

Von diesen Commissurenganglien gehen sowohl an die vordere, als auch an die hintere Magenwand Nerven ab, die schon früher von Audouin und Milne-Edwards, Brandt, Krohn, Lemoine und Mocquard beschrieben worden sind.

Bei Audouin und Milne-Edwards finden wir zum erstenmal die von den Schlundcommissuren ausgehenden Magennerven erwähnt. Brandt und Krohn erweiterten die Kenntnis des sympathischen Nervensystems.

Lemoine fand den Zusammenhang des sympathischen Nervensystems mit dem Gehirn. Er untersuchte das sympathische Nervensystem sehr genau und gibt ein anschauliches Bild des gesamten Nervensystems; die Angaben über die Hauptnerven stimmen mit denen von Brandt überein; er selbst hat den Verlauf der Nerven noch weiter verfolgt und fand bei den Magennerven die feinsten Verzweigungen. Allerdings präparierte Lemoine die feineren Nerven erst aus dem Objekt heraus und untersuchte sie auf dem Objektträger unter dem Mikroskop und hierbei scheint manche Verlagerung der Nerven vorgekommen zu sein, so daß wohl hierdurch einige Abweichungen, die ich feststellen konnte, zu erklären sind.

Mocquard ist der erste, der das sympathische Nervensystem im Zusammenhang mit den Muskeln untersuchte, und zwar vergleichend-anatomisch bei vielen Thoracostraken. Er stellte viele Abweichungen gegenüber den Angaben Lemoines fest. Diese sind aber teilweise auch so zu verstehen, daß gerade bei der Mageninnervation große Verschiedenheiten vorkommen. Mocquard erwähnt diese ebenfalls in seiner Mitteilung, S. 295: »On trouve donc ici les irrégularités signalées plusieurs fois dans le cours de cette description, et l'on voit que si les racines, le tronc et les branches terminales du stomato-gastrique ont, chez les Brachyures et les Macroures supérieurs, un trajet et des rapports constants, la disposition des rameaux secondaires est au contraire essentiellement variable. La même remarque avait été faite par Krohn et Brandt chez l'Écrevisse.«

Um einen Überblick über die Mageninnervation und ihre Abweichungen zu geben, habe ich die Schemata 9 und 10 (Fig. 9 u. 10) zugefügt; hier sind deutlich die starken Verschiedenheiten bei der Innervierung zu sehen (näheres Seite 505).

Von jedem Commissurenganglion (Fig. 7 *gc*) entspringen je zwei Nerven, die dicht an dem Oesophagus vorbei nach vorne ziehen und sich vor demselben vereinigen. Diese Vereinigungsstelle nennt Allen Oesophagusganglion (Fig. 6, 7*a* u. *b n.o.s.*, *n.o.i.* und Fig. 1, 6, 7*a* u. *b*

goe.); vom Gehirn ausgehend zieht hier in dieses Ganglion der untere unpaare Magennerv (Fig. 6, 7*a*, *nvii*).

Brandt bezeichnet die oben erwähnten beiden Nerven als Nervus oesophageus anterior und posterior. Diese Bezeichnung ist aber nicht so passend, wie die von Lemoine gebrauchte, er benennt diese beiden Nerven nach ihrer Lage superior und inferior; Mocquard schließt sich dieser Bezeichnungsweise an. Um nun ihre Lage im Cephalothorax noch deutlicher zu charakterisieren, führt man am besten die Bezeichnung ein: Nervus oesophageus superior und Nervus oesophageus inferior.

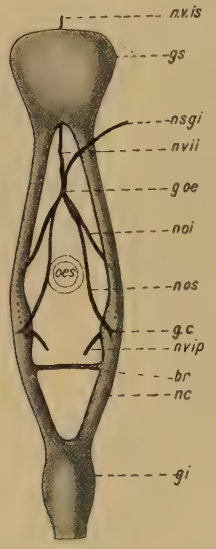

Fig. 7*a*.

Schematische Darstellung des sympathischen Nervensystems, dorsal gesehen. Ober- und Unterschlundganglion und ihre Verbindung, die Schlundcommissuren; ferner das Commissurenganglion und die entspringenden Oesophagusnerven, unterer unpaarer Magennerv, Oesophagusganglion, Nervus stomatogastricus inferior.

Oberer Ösophagusnerv.

(Nervus oesophageus superior, *n.o.s.* Fig. **6**, **7***a* u. *b*.)

Dieser Nerv entspringt auf der oberen Hälfte des Commissurenganglions (Fig. 1, 6, 7*a* u. *b*, *gc*.), wendet sich nach vorne, geht etwas ventral — zwischen den Musculi dilatatores anteriores inferiores oesophagei hindurch — und steigt wieder in die Höhe, um sich mit dem Nervus oseophageus inferior (Fig. 6, 7*a* u. *b*, *n.o.i.*) zu vereinigen. Einige feinere Nervenäste werden von ihm an die Magenwand entsandt, die oft miteinander anastomosieren und dort auf dieser ein feines Nervengeflecht darstellen.

Unterer Ösophagusnerv.

(Nervus oesophageus inferior, *n.o.i.* Fig. **6**, **7***a* u. *b*.)

Auf der entgegengesetzten Seite des Commissurenganglions entspringt zuerst ventral gerichtet der untere Oesophagusnerv (Fig. 6, 7*a* u. *b*, *gc*, *n.o.i.*). Den Musculus dilatator lateralis inferior oesophageus umschlingend, geht er nach vorn, um sich mit dem Nervus oesophagei superior zu vereinigen und um zusammen mit dem unteren unpaaren Magennerven (Nervus ventriculi impar inferior [Fig. 2, 6, 7, *nvii*]) das Oesophagusganglion zu bilden (Fig. 6 u. 7, *g.oe.*). Dieser untere Oesophagusnerv innerviert auch die Musculi dilatatores laterales superiores und inferiores oesophagei, sowie die Musculi dilatatores anteriores

superiores (Fig. 12, *m.oe.as.*) und inferiores oesophagei (*m.oe.ai.*, auf Fig. 12 wegpräpariert); er entsendet ferner feine Nerven in die Oberlippe, wie es MOCQUARD auch beim Hummer festgestellt hat.

Unterer unpaarer Magennerv.

(Nervus ventriculi impar inferior, Fig. [2, 6], 7*a* u. *b*, *n.v.i.i.*)

Der untere unpaare Magennerv ist so stark entwickelt, daß seine Existenz noch nicht bezweifelt worden ist; sein Verlauf ist deutlich zu beobachten; er zieht mitten durch das sehnige Band, das zwischen

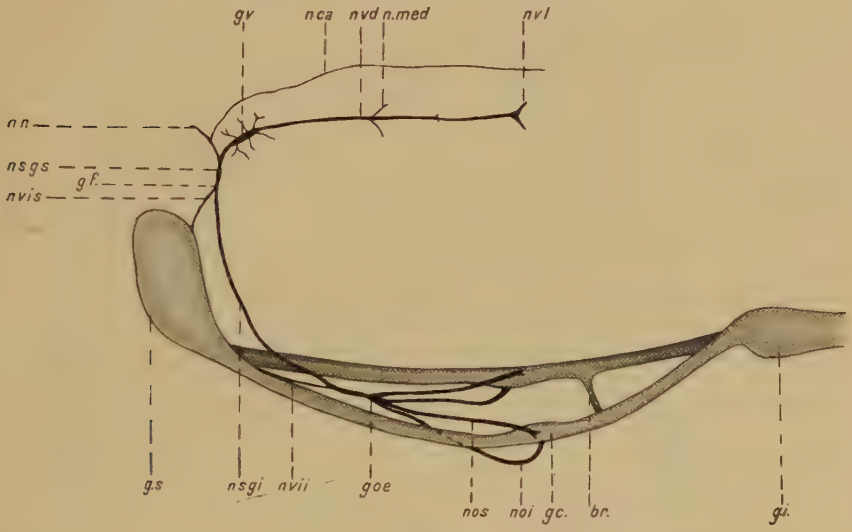

Fig. 7*b*.

Desgleichen von der Seite gesehen. Wie vorher, weiterer Verlauf des Nervus stomato-gastricus inferior um den Magen herum, oberer unpaarer Magennerv, Stirnganglion, Nervus stomato-gastricus superior mit den Seitennerven: dem Rostrumnerv und dem Herznerven; Magenganglion mit den Nerven der oberen Magenwand.

den Schlundcommissuren liegt, und vereinigt sich mit dem oberen und unteren Oesophagusnerven, ohne vorher bemerkenswerte Nerven abgegeben zu haben (Fig. 6, 7*a* u. *b n.v.i.i.* und *n.o.s.*, *n.o.i.*).

Diese fünf soeben beschriebenen Nerven ziehen zusammen in das

Ösophagusganglion,

(Ganglion oesophagei, Fig. 1, 6, 7*a* u. *b*, 12, *g.oe*),

von dem der Hauptmagennerv ausgeht. Dieses Ganglion bildet eine ganz schwache Anschwellung, trotzdem es für die Innervation des Magens von großer Bedeutung ist.

Unterer Magennerv.

(Nervus stomato-gastricus inferior, Fig. [6], 7*b*, 12, *n.s.g.i.*)

Von dem Oesophagusganglion (*g.oe.*) wölbt sich nach vorn in der Medianen um den Magen herum der Hauptmagennerv (Nervus stomato-gastricus inferior), der nach allen Seiten feine Nervenäste an die Magenwand abgibt und vom oberen Teile des Oberschlundganglions den oberen unpaaren Magennerven:

Nervus ventriculi impar superior

(Fig. 2, 7*b*, 12 *n.v.i.s.*) empfängt; er ist sehr kurz und zieht direkt von der Oberseite des Ganglion supraoesophageum (*g.s.*) zur Magenwand.

Owsjannikow stellt auf Grund seiner histologischen Untersuchungen den Ursprung eines Nerven am oberen Ende des Oberschlundganglions fest. Er sagt: »Beim Flußkrebs existiert ein unpaarer Nerv, welcher zu der vorderen Spitze des Kopfschildes geht, beim *Palinurus* finden wir an seiner Stelle zwei gesonderte Nerven.«

Diese Angaben über die Innervierung der vorderen Spitze des Kopfschildes stimmt beim Flußkrebs nicht; wir haben es hier sicher mit dem oberen unpaaren Magennerven zu tun, den auch Krieger in seiner Arbeit angegeben hat, und der mit dem Nervus stomato-gastricus inferior zum Ganglion frontale verschmilzt.

Stirnganglion.

(Ganglion frontale, Fig. 7*b*, *g.f.*)

Die Bezeichnung Ganglion frontale (Lemoine) ist nicht identisch mit der früheren Benennung J. Müllers, der das Magenganglion als Ganglion frontale bezeichnet; den Zusammenhang mit dem Gehirn »glaubt« Müller auch schon gefunden zu haben, er schreibt über das Nervensystem der Crustaceen folgendes: »Bei dem Flußkrebse glaube ich ein längliches »Ganglion frontale« bemerkt zu haben, das sich nach aufwärts und abwärts auf dem Magen verzweigt und durch sehr kurze und feine Verbindungen mit dem Gehirn zusammenhängt.« Die Suckowschen Angaben über den Magen- bzw. Herznerven scheinen J. Müller entgangen zu sein.

Dieses Ganglion frontale bildet, wie schon erwähnt, die Vereinigungsstelle des Nervus stomato-gastricus inferior mit dem Nervus ventriculi impar superior (Fig. 7*b* *g.f.*); eine schwache Anschwellung, die nach oben einen Hauptast entsendet — den oberen Magennerven (Nervus stomato-gastricus superior), wie ich diesen Nerven im Gegen-

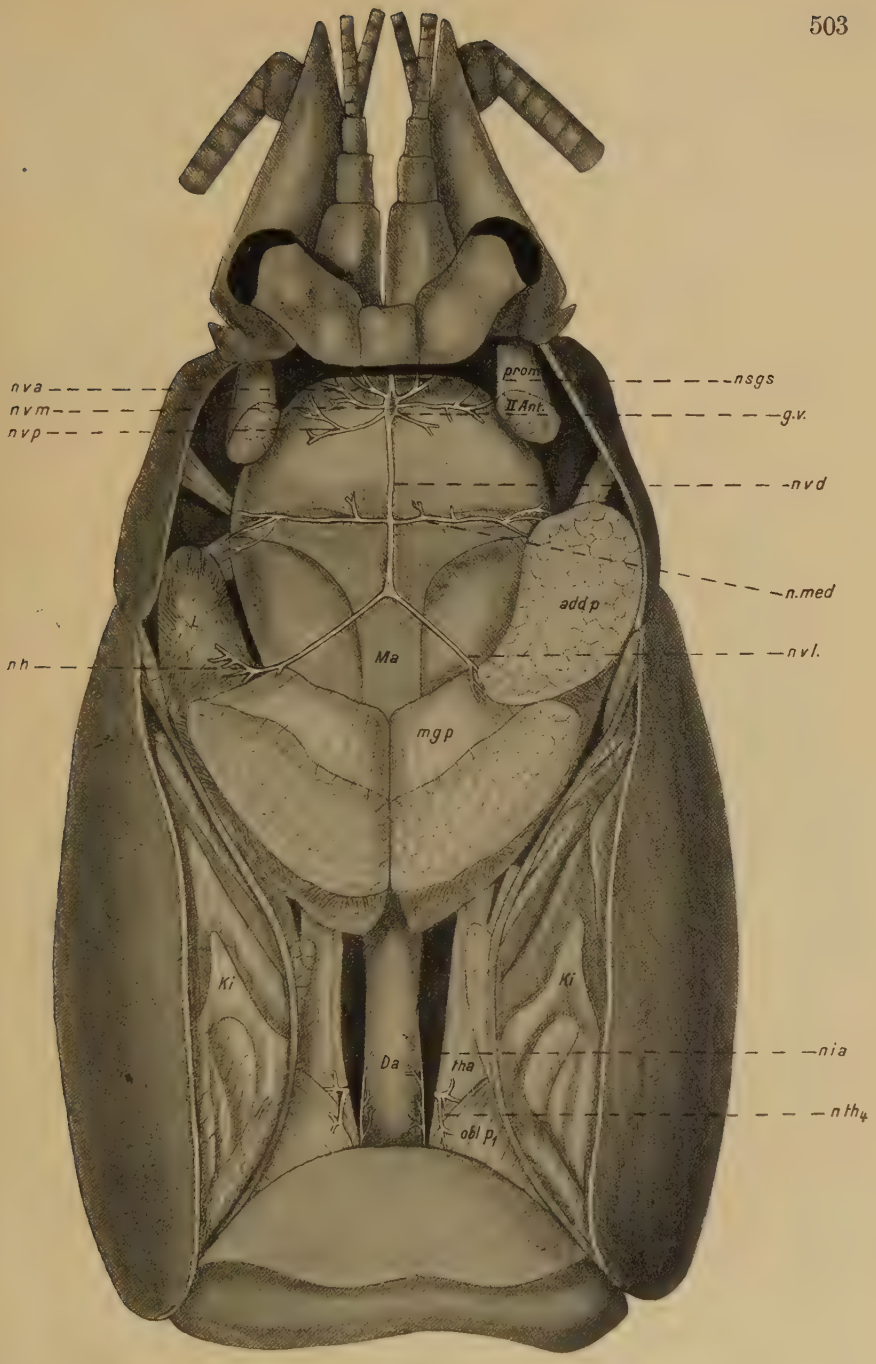

Fig. 8.

Cephalothorax in der Branchiocardialfurche geöffnet. Hypodermis entfernt. Innervation des Mägens der Leber; ferner ein Teil der Darminnervierung.

satz zu dem früher erwähnten Nervus stomato-gastricus inferior bezeichnen will. Dieser sehr kurze Nerv gibt nun einen wichtigen Seitenzweig ab — den Herznerven (Nervus cardiacus, *n.ca.* Fig. 7*b*), und schwillt selbst zum Magenganglion an (Fig. 7*b* *n.s.g.s.*; *n.ca.*; *g.v.*).

Magenganglion.

(Ganglion ventriculi superius, Fig. [7*b*], 8, [9, 10] *g.v.*)

Lemoine und Mocquard bezeichnen dieses Ganglion als »ganglion stomato-gastrique«; ich möchte jedoch die von Bronn gebrauchte Bezeichnung — Ganglion ventriculi superius — benutzen, die mehr

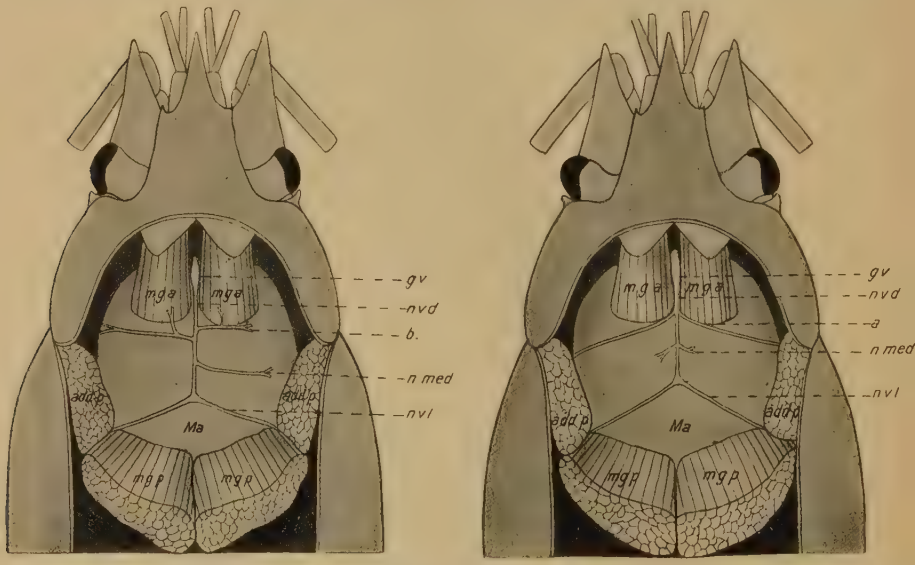

Fig. 9 und 10, schematisiert.

Cephalothorax in gleicher Weise geöffnet. Zeigen die Verschiedenheiten der Mageninnervation.

die Lage des Ganglions charakterisiert und deshalb sich enger den übrigen Benennungen anschließt.

Dieses spindelförmige Ganglion, das zwischen den vorderen Magenmuskeln dicht auf der Magenwand aufliegt, gibt nach den Seiten mehrere Nervenfasern, darunter gewöhnlich drei stärkere Äste ab, die die vordere Magenwand und die vordere Magenmuskulatur innervieren (Fig. 8 *n.v.a.*, *n.v.m.*, *n.v.p.* und Fig. 12 *n.v.m.*, *n.v.p.*).

Der erste Nerv, der das Magenganglion (*g.v.*) verläßt — Nervus ventriculi anterior, *n.v.a.* —, versorgt in der Hauptsache die Magenwand mit Nerven; der zweite etwas stärkere Magennerv — Nervus

ventriculi medius — innerviert die ganze vordere Magenmuskulatur, also die Musculi gastrici anteriores (*m.g.a.*) und die Musculi dilatatores anteriores superiores (*m.g.a.s.*) und anteriores inferiores ventriculi (*m.ga.i.*) und geht ebenfalls weiter auf die Magenwand (Fig. 12 *m.g.a.*,

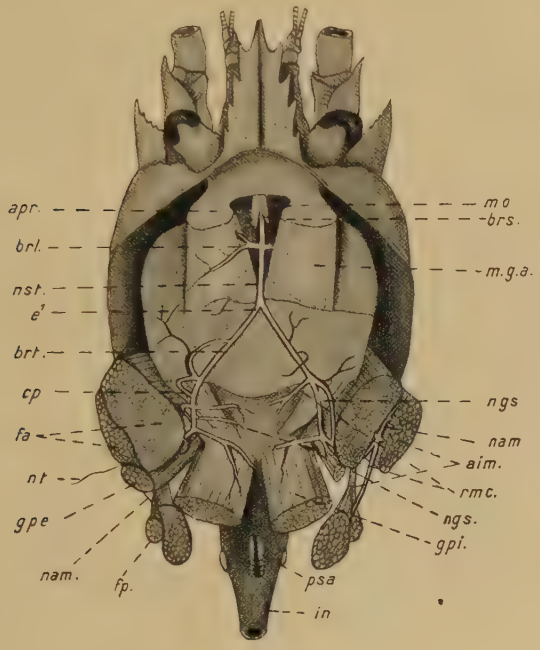

Fig. 11.

Dorsale Muskeln und Nerven des Magens vom Hummer (nach MOCQUARD). Figurenerklärung: *aim*, Musculus adductor internus mandibularis; *fa*, *fp*, seine beiden Muskelbündel, vorderer und hinterer, ein wenig vom Magen entfernt; *apr*, Scheitelfortsatz; *brl*, Seitenzweig des Nervus stomato-gastricus (beim Krebs Ganglion ventriculi superius); *brs*, die oberen Äste des muskulösen-sehnigen Apparates; *cp*, Musculus cardio-pyloricus; *gpe*, äußeres Muskelbündel des hinteren Magenmuskels; *gpi*, inneres Muskelbündel des hinteren Magenmuskels (Musculus gastricus posterior); *in*, Darm; *it*, Zwischenraum zwischen dem vorderen Muskelbündel des Musculus adductor internus mandibularis; *mo*, Musculus oculi basalis posterior; *nam*, Nervus musculi adductoris interni mandibularis; *psa*, Musculus dilatator dorsalis pylorici anterior; *nst*, Nervus stomato-gastricus; *e'*, seine Verbreiterung; *brt*, seine Nervenäste; *rmc*, Rameaux destinés à la voûte cardio-pylorique; *ngs*, oberer Zweig des Musculus gastricus posterior; *ngi*, unterer Zweig des Musculus gastricus posterior; *nt*, Seitenzweig zur Hypodermis gehend. Die übrigen mit dem Krebs übereinstimmenden Bezeichnungen sind bei der allgemeinen Erklärung der Abkürzungen am Schluß dieser Arbeit aufgeführt.

m.g.a.s., *m.g.a.i.*; Fig. 8, *n.va.* und *n.v.m.*). Nervus ventriculi posterior (*n.v.p.*), der dritte stärkere vom Magenganglion ausgehende Nerv versorgt die vordere obere Magenwand mit Nerven (Fig. 8 u. 12 *n.v.p.*).

Die weitere Innervierung der oberen Magenwand, insbesondere der mittlere obere Magennerv (Nervus ventriculi medianus dorsalis,

n.med. Fig. 8, 9, 10), zeigt öfters größere Variationen. Zwei solcher Abweichungen sind in den Fig. 9 und 10 festgelegt. Die typische Mageninnervation ist in Fig. 8 dargestellt, sie zeigt große Verschiedenheiten gegenüber der Mageninnervation des Hummers und der andern Decapoden. Schema 9 kommt vielmehr der Verteilung der Nerven auf der Magenoberfläche beim Hummer (Fig. 11 *brl* und *brt* nach Mocquard) gleich; es zeigt den stark reduzierten Nervus ventriculi medianus dorsalis (*n.med.*), während der stark entwickelte Nerv *a* seine Stelle vertritt. Die Innervierung der vorderen Magenmuskeln erfolgt wie vorher durch den Nervus ventriculi medius des Magenganglions. Im Schema 10 ist auf der rechten Magenhälfte der Nervus ventriculi medianus dorsalis noch schwach entwickelt, während er auf der linken Seite ganz fehlt; dagegen ist direkt hinter den vorderen Magenmuskeln jederseits ein Nerv *b* vorhanden, der erstens den Musculus gastricus anterior (*m.g.a.*) innerviert und zweitens die obere Magenwand mit Nerven versorgt; Nervus ventriculi medius versieht ebenfalls von unten her diese Muskeln mit Nerven. Wir haben es hier also mit einer doppelten Innervierung der vorderen Magenmuskeln zu tun.

Vom Ganglion ventriculi superius zieht median nach hinten der Nervus ventriculi dorsalis (Fig. 8 *n.v.d.*), der in der Mitte des Magens den schon erwähnten Nervus ventriculi medianus dorsalis nach beiden Seiten hin abgibt; er versorgt die Magenwand mit Nerven (Fig. 8 *n.med.*). Die hintere Magenmuskulatur wird durch die beiden Nervi ventriculi laterales (Fig. 8 u. 12 *n.v.l.*) versorgt.

Seitlicher Magennerv.

(Nervus ventriculi lateralis, *n.v.l.* Fig. 8 und 12.)

Nach Abgabe des mittleren dorsalen Magennerven (Fig. 8 *n.med.*) zieht der Nervus ventriculi dorsalis noch ein kurzes Stück median nach hinten, um sich alsdann in zwei Äste zu teilen. An seiner Teilungsstelle bildet er eine dreieckige Platte, die aber bei den einzelnen Crustaceen sehr verschieden entwickelt ist, so fehlt sie z. B. beim Hummer gänzlich. Von hier zieht der Nervus ventriculi lateralis (*n.v.l.*) zwischen dem hinteren Magenmuskel (Musculus gastricus posterior, *m.g.p.*) und dem großen Mandibelmuskel (Musculus adductor posterior mandibulae, *add.p.m.* Fig. 8) hindurch nach unten zur hinteren Magenwand und versorgt die zahlreichen hinteren Magenmuskel und die Magenwand mit Nerven.

Vom seitlichen Magennerven geht ein Ast *a* zu dem Musculus

gastricus posterior (*m.g.p.*), die nach vorn ziehenden Nerven *b*, *c* und *d* innervieren die Musculi interiores cardiaci laterales *A*, *B*, *D*, desgleichen die hintere Magenwand, *e* versorgt die Musculi dilatatores dorsales pylorici anteriores und posteriores (*m.p.s.a.*, *m.p.s.p.*), während ein letzter Nerv *f* die einzelnen Teile *H*, *I*, *K*, *L*, *M*, *N* des Musculus pylorici lateralis versorgt; gleichfalls entsendet der Nervus ventriculi lateralis (*n.v.l.*) einen Nervenast zur Hypodermis (Fig. [8] u. **12**, *n.v.l.*, *a*, *b*, *c*, *d*, *e*, *f*). Eine Innervierung des Mandibelmuskel durch diesen Nerven, wie sie Owsjannikow angibt, findet nicht statt.

Vom seitlichen Magennerven zweigt auch ein Ast:

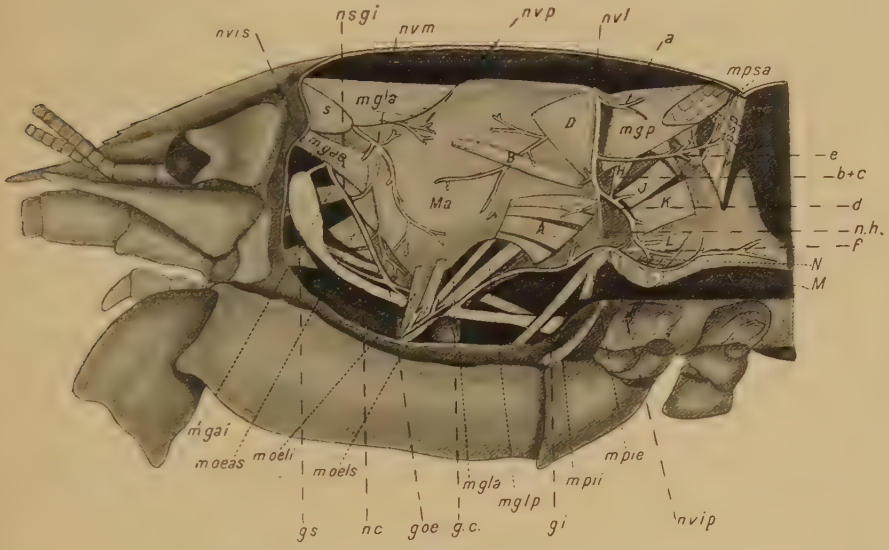

Fig. 12.

Krebs lateral geöffnet. Seitliche Magenansicht; zeigt die seitlichen Magennerven, sowie das Ober- und Unterschlundganglion.

Der Lebernerv

(Nervus hepaticus, *n.h.* Fig. 8 und 12)

zur Leber ab.

Schlemm hat diesen Nerven bei seinen Untersuchungen auch gefunden und sagt: ... »denique nervus fit hepaticus. Qui nervus sub pyloro adhaeret adductum biliferum, in duos dividitur ramulos atque per hepar extenditur.« Den weiteren Verlauf der Nerven in der Leber selbst habe ich nicht mehr festgestellt, da sich der Nerv nach seinem Eintritt in die Leber sofort teilt und reich verzweigt.

Hinterer Magennerv.

(Nervus ventriculi inferior-posterior, *n.v.i.p.* Fig. 6, 7*a* und 12.)

Eine zweite Innervation des Magens findet durch zwei an die hintere, untere Magenwand gehende Nerven statt; sie nehmen ebenfalls ihren Ursprung im Commissurenganglion, sind aber nicht so stark wie die oben erwähnten Nervi oesophagei inferiores und superiores und sind auch lange nicht von so großer Bedeutung. Zunächst vereinigen sie sich an der Unterseite des Magens und gehen dann reich verzweigt wieder auseinander, um den hinteren Magenabschnitt und noch den Mitteldarm zu innervieren, von ihnen werden auch die Musculi dilatatores laterales anteriores und posteriores ventriculi (*m.g.l.a.* und *p.* Fig. 12), sowie die Musculi dilatatores pylorici inferiores interiores und exteriores (*m.p.i.i.* und *m.p.i.e.*) versorgt (Fig. 12, *n.v.i.p.*).

Innervierung des Darmes.

Hieran anschießend sei gleich die Darminnervation besprochen, die vom Schwanzganglion aus erfolgt. Es steigt vom Ganglion postabdominale (*g.p.* Fig. 1, **13**, [26]) ein Nerv fast senkrecht in die Höhe und teilt sich in drei Äste, von denen zwei nach vorn an den Darm ziehen und ihn seitlich rechts und links bis zum Mitteldarm begleiten:

ervi intestinales anteriores.

(Fig. [8] und **13** *nia.*)

Der dritte unpaare Ast zieht nach hinten und liegt auf der Unterseite des Darmes:

Nervus intestinalis posterior.

(Fig. 13, *nip.*)

Krohn war der erste, der das Eingeweidenervensystem der decapoden Krebse als aus zwei Abschnitten, einem vorderen (»Magennervengeflecht«) und einem hinteren, den Hinterdarm innervierenden, bestehend, richtig beschrieben hat. Lemoine kam, ohne die Resultate Krohns zu kennen, zu demselben Ergebnis.

Diese Darmnerven entsenden nach allen Seiten feine Nervenfasern, die die Darmwand reich innervieren und auf derselben vielfach ein Geflecht bilden. Eine Innervierung der Leber und der Geschlechtsorgane durch die Nervi intestinales anteriores geschieht nicht. Die Innervierung der Leber ist schon erwähnt worden, die Geschlechtsorgane werden vom dritten, bzw. fünften Thoracalganglion

innerviert und werden bei den thoracalen Ganglien besprochen werden.

Herznerv.

(Nervus cardiacus, *n.ca.* Fig. 7*b* und 14.)

Dieser Nerv wurde von Lemoine entdeckt und nimmt seinen Ursprung, wie schon gesagt, aus dem Nervus stomato-gastricus superior (Fig. 7*b* *n.s.g.s.*; *n.ca.*).

Suckow beschreibt zwar auch schon einen Herznerven, der direkt vom Gehirn über den Magen zum Herzen gehen soll; wahrscheinlich hat er aber bei seinen Untersuchungen den stärkeren Magennerven gesehen, denn es ist nicht gut denkbar, daß Suckow diesen feinen Herznerven gefunden und den viel stärkeren und leichter auffindbaren Magennerven übersehen hat.

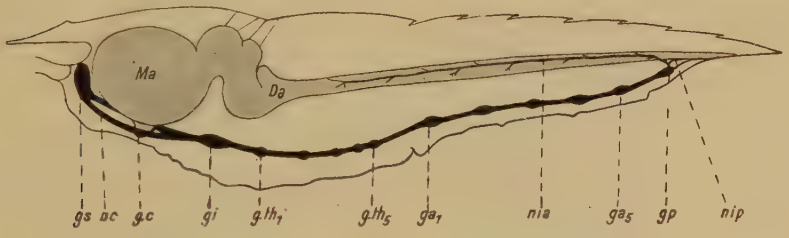

Fig. 13, Schema.

Übersicht über das centrale Nervensystem von der Seite gesehen. Innervation des Darmes; die Ganglien des Cephalothorax und des Abdomens.

Lemoine glaubt, daß dieser Nerv an der Unterseite des medianen Blutgefäßes entlang zieht und aus dem Magenganglion entspringt. Diesen Befund konnte ich aber nicht bestätigen.

Dogiels Schilderung über den Ursprung des Herznerven aus dem Unterschlundganglion ist falsch und unklar, es erübrigt sich, näher auf diese Arbeit einzugehen; desgleichen ist die Angabe Rouchs nicht richtig, wonach der Herznerv vom ersten Thoracalganglion ausgehen soll.

Mocquard hat die wahre Lage des Nervus cardiacus auf dem medianen Blutgefäß festgestellt; nach seinen Untersuchungen kommt jedoch dieser Nerv direkt vom Gehirn und nimmt nicht aus dem Nervus stomato-gastricus superior seinen Ursprung. Es war mir aus technischen Schwierigkeiten nicht möglich, diesen Befund Mocquards an der Languste nachzuprüfen. Auf jeden Fall konnte ich beim Fluß-

krebs feststellen, daß der Herznerv aus dem Nervus stomato-gastricus superior entspringt und zwar, wie es aus Schema 7*b* zu entnehmen ist, eine kurze Strecke hinter dem Ganglion frontale. Ich muß mich zwar der Ansicht Mocquards anschließen, der sagt: »Le système nerveux stomato-gastrique est disposé, dans ses traits essentiels, d'une manière tellement uniforme chez les Décapodes supérieurs, qu'il n'est guère possible d'admettre qu'un rameau nerveux aussi important que celui dont il est ici question, naisse tantôt du nerf stomato-gastrique, tantôt des ganglions cérebroïdes.«

Mocquard konnte den Ursprung des Herznerven beim Flußkrebs nicht finden, »je n'ai pu suivre, chez l'Écrevisse, le nerf cardiaque jusqu'à son origine«.

Der Herznerv entspringt bei *Astacus fluviatilis*, ebenso wie beim Hummer, aus dem Nervus stomato-gastricus superior (Fig. 7*b* *n.ca.*). Mocquard hat diesen Nerven auch beim Hummer angegeben (vgl. Fig. 229 *fl.*); nur bei der Languste (*Palinurus vulgaris*) soll der »nerf cérébro-cardiaque« direkt aus dem Gehirn entspringen (vgl. Bull. Soc-Philomat. 1912, Fig. 1).

Police hat den Nervus cardiacus bei *Astacus pallipes*, *Galathea strigosa* und *Scyllarus latus* untersucht und fand den Ursprung dieses Nerven im Magenganglion selbst: »Il settimo nervo (Fig. 12, 13 *nam*) parte dalla faccia superiore del ganglio e si adatta posteriormente, là dove si continua col nervo impari, lungo la faccia inferiore dell' arteria oftalmica.«

Diese letzte Angabe habe ich schon bei Besprechung der Arbeit von Lemoine für *Astacus fluviatilis* widerlegt und kann nur noch einmal auf die Arbeit von Mocquard verweisen, der den Herznerven auf der Oberseite des medianen Blutgefäßes beschreibt.

Auf Grund meiner morphologischen Arbeit kann ich natürlich nicht behaupten, daß die Nervenfasern des Nervus cardiacus (*n.ca.* Fig. 7*b*) nun direkt in dem Nervus stomato-gastricus superior (*n.s.g.s.* Fig. 7*b*) ihren Ursprung nehmen, sondern es wäre möglich, daß der Nervus ventriculi impar superior (*n.v.i.s.* Fig. 7*b*) seine Nervenfasern weiter in den Nervus stomato-gastricus superior (*n.s.g.s.* Fig. 7*b*) leitete, und daß diese wiederum ihre Fortsetzung im Nervus cardiacus (*n.ca.* Fig. 7*b*) fänden; dies nachzuweisen ist aber Aufgabe einer histologischen Untersuchung.

Ins Rostrum geht vom Herznerven ein feiner Rostrumnerv — Nervus rostralis —, der sich über dem medianen rostralen Blutgefäß

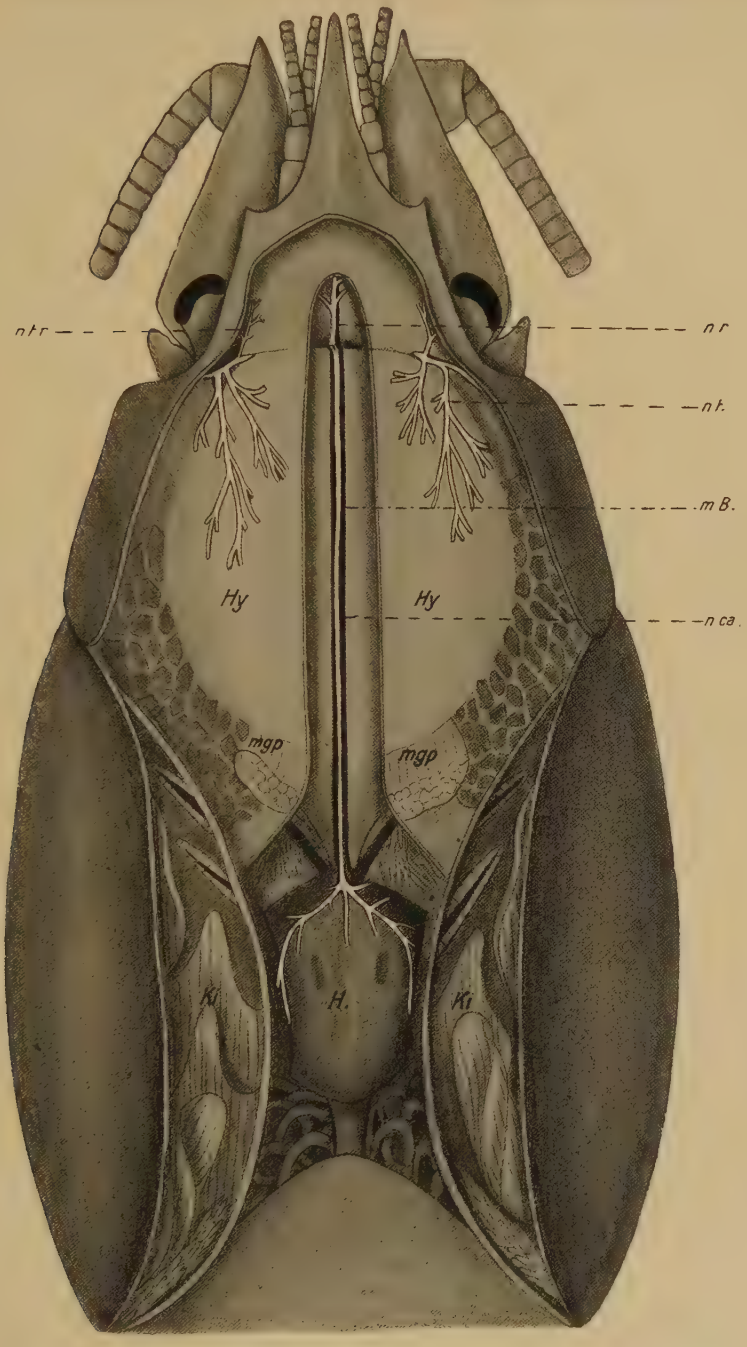

Fig. 14.

Innervation der Hypodermis durch den Hautnerven. Median ist die Hypodermis entfernt und die Herz- und Blutgefäßinnervierung dargestellt; Rostrumnerv.

reich verzweigt. Der Herznerv selbst geht ohne Verzweigung bis zum Herzen; dort verzweigt er sich in drei Hauptäste, die das Herz reichlich mit Nerven versehen (s. Fig. 14 *n.ca.*, *n.r.*).

Rostrumnerv.

(Nervus rostralis, Fig. 14, *n.r.*)

Der Ursprung des Rostrumnerven wurde bei Besprechung des Herznerven erwähnt — ein äußerst feiner Nerv, der median über dem Blutgefäß zur Spitze zieht. Außerdem wird das Rostrum vom Hautnerven (Nervus tegumentarius, *n.t.*) aus durch einen sehr feinen Nervenast (*n.t.r.*) auf jeder Seite innerviert.

Innervierung der Hypodermis des Cephalothorax.

(Fig. 14.)

Die Beobachtung der Hautnerven wird durch eingelagertes Pigment oft beeinträchtigt und erst nachdem der Farbstoff durch Alkohol ausgezogen worden ist, treten diese Nerven deutlicher hervor. Vom Hautnerv (Nervus tegumentarius, *n.t.* Fig. 2) sehen wir zwei mittelstarke Nerven zur Hypodermis gehen und von den Scheitelfortsätzen nach hinten ziehen (Fig. 14 *n.t.*). Diese Nerven, die wieder sehr vielen Variationen unterworfen sind, überspannen mit einem feinen Nervengeflecht die Hypodermis des Cephalothorax.

Äußerer Mandibelnerv.

(Nervus mandibularis exterior, Fig. 16*a*, *n.me.*)

Nachdem nunmehr das sympathische Nervensystem besprochen worden ist, müssen wir zur Betrachtung der Schlundcommissuren zurückkehren, die nicht nur eine Versorgungsstelle für das sympathische Nervensystem bilden, sondern die auch einen Nerven für die äußere Mandibelmuskulatur liefern (Fig. 16*a*, *n.me*). Milne-Edwards beschreibt schon diesen Nerven, und zwar stützt er sich auf eine frühere Angabe Cuviers; diesen Befund konnte ich bestätigen.

Der Nervus mandibularis exterior (*n.me.*) zieht zwischen dem Musculus abductor mandibularis (*abd.ma.*) und dem Musculus adductor *a* (*add.a*) lateral und teilt sich in die Äste (a_1 und b_1), die den Musculus adductor lateralis (*add.l.*) und den abductor minor (*abd.mi.*) innervieren. Die innere Mandibelmuskulatur wird vom Unterschlundganglion aus mit Nerven versorgt (siehe Unterschlundganglion).

Eine Erklärung für diese eigenartige Erscheinung der verschiedenen Innervierung der Mandibelmuskulatur zu geben, ist mir nicht

möglich; vielleicht kann auf Grund entwicklungsgeschichtlicher Arbeiten diese Tatsache geklärt werden. Bei Allen, der die Jugendstadien des Hummers untersucht hat, ist nichts, was diesen Punkt betrifft, erwähnt. Vielleicht kommen die Nervenfasern des äußeren Mandibelnerven auch aus dem Unterschlundganglion; histologische Untersuchungen werden diese Frage lösen können.

Unterschlundganglion.

(Ganglion infraoesophageum, Fig. [1, 6, 7*a* u. *b*, 12, 13], **15***a*, [17—21] *g.i.*)

Das Unterschlundganglion (*gi*), das wohl bei der Präparation die meisten Schwierigkeiten bietet, da es unter dem Kopfapodem liegt, ist durch Verschmelzung von mehreren Ganglien hervorgegangen. Was nun diese interessanten Verschmelzungen betrifft, so sei hier einige Literatur angeführt, die Näheres darüber angibt.

Milne-Edwards sagt zuerst etwas über diese Centralisation des Nervensystems aus; diese findet nicht nur im transversalen, sondern auch im longitudinalen Sinne statt (. . . dans le sens transversal; mais qu'elle se fait aussi suivant la longueur de l'animal).

Bouvier spricht über verschiedene Decapoden und sagt bei den »Astacidés« folgendes über die Verschmelzung des Nervensystems: »Leur système nerveux présente une concentration remarquablement plus faible dans le sens transversal, et la concentration dans le sens longitudinal est égale ou plus faible — que chez les Palinuridés . . . . Chez les Décapodes, la concentration du système nerveux dans le sens transversal va en diminuant, à mesure qu'on se rapproche des Brachyures.«

Es sei hier ferner Kriegers Arbeit erwähnt, der auf Grund seiner histologischen Befunde zuerst das Unterschlundganglion in zwei getrennte Ganglien zerlegen wollte, später aber davon abgekommen ist, und sechs Abteilungen des Unterschlundganglions unterscheidet. Seine Einteilung begründet er folgendermaßen: »Gegen die Bezeichnung dieser letzten Abteilung als erstes Thoracalganglion und ihre Trennung von den vorhergehenden Abteilungen spricht aber der Umstand, daß sie ihrer Funktion nach — es geht aus ihr der Nerv für den letzten Kieferfuß hervor — zu der vierten und fünften Abteilung gehört, welche die beiden ersten Kieferfüße mit Nerven versorgen. Ich ziehe es daher jetzt vor, auch die sechste Abteilung mit zu dem Unterschlundganglion zu rechnen, besonders auch mit deshalb, weil die Bezeichnung »unteres Schlundganglion« einmal für den ganzen Knoten gebräuchlich ist.« Dieser Auffassung Kriegers schließe ich

mich an, da aus den morphologischen Befunden keine Entscheidung in dieser Frage gefällt werden kann.

Daher kommen wir sofort zur Untersuchung des Unterschlundganglions selbst, aus dem zwölf Nerven hervorgehen (Fig. 15*a*). Krieger stellte auf Grund seiner histologischen Arbeit fest, daß vier obere und sechs untere Nerven abgehen; zu diesen unteren Nerven kommen aber noch zwei Nerven hinzu, die bisher noch nicht angegeben worden sind. Es handelt sich um zwei Nerven, die dicht unter den Schlundcommissuren nach vorne verlaufen und deshalb wohl der Beobachtung entgangen sind, sie innervieren die grüne Drüse und verteilen sich im Bindegewebe des Kopfes, die Funktion dieser sehr feinen Nerven ist mir nicht weiter bekannt. Die Beschreibung des Verlaufs dieser vom Unterschlundganglion abgehenden Nerven ist von Krieger zum Teil falsch angegeben worden.

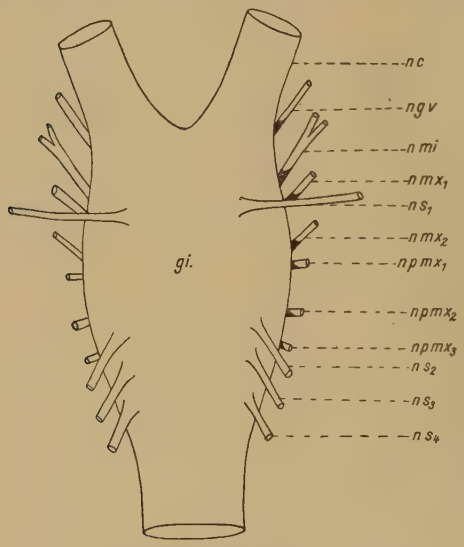

Fig. 15*a*.

Schema. Das Unterschlundganglion. Übersicht über die 7 unteren und 4 oberen vom Unterschlundganglion ausgehenden Nerven.

Milne-Edwards beschreibt ebenfalls nur zehn Paar Nerven des Unterschlundganglions, und zwar gibt er als zweites Nervenpaar Nerven an, die an das Gehörorgan ziehen sollen; er scheint hiermit die Nervi glandulae viridis (*n.g.v.*) zu meinen, die noch weiter nach vorn ziehen, aber nicht bis in die erste Antenne gehen.

Nach dem verschiedenen Ursprung der vom Unterschlundganglion ausgehenden Nerven wollen wir diese Nerven auch getrennt betrachten und uns zunächst den unteren Nerven dieses Ganglions zuwenden.

Nervi inferiores.

1. Nerv der grünen Drüse.

(Nervus glandulae viridis, Fig. 1, 15*b*, *n.g.v.*)

Die beiden verschiedenen Innervierungsarten der grünen Drüse und der Harnblase sind schon bei Besprechung des Hautnerven er-

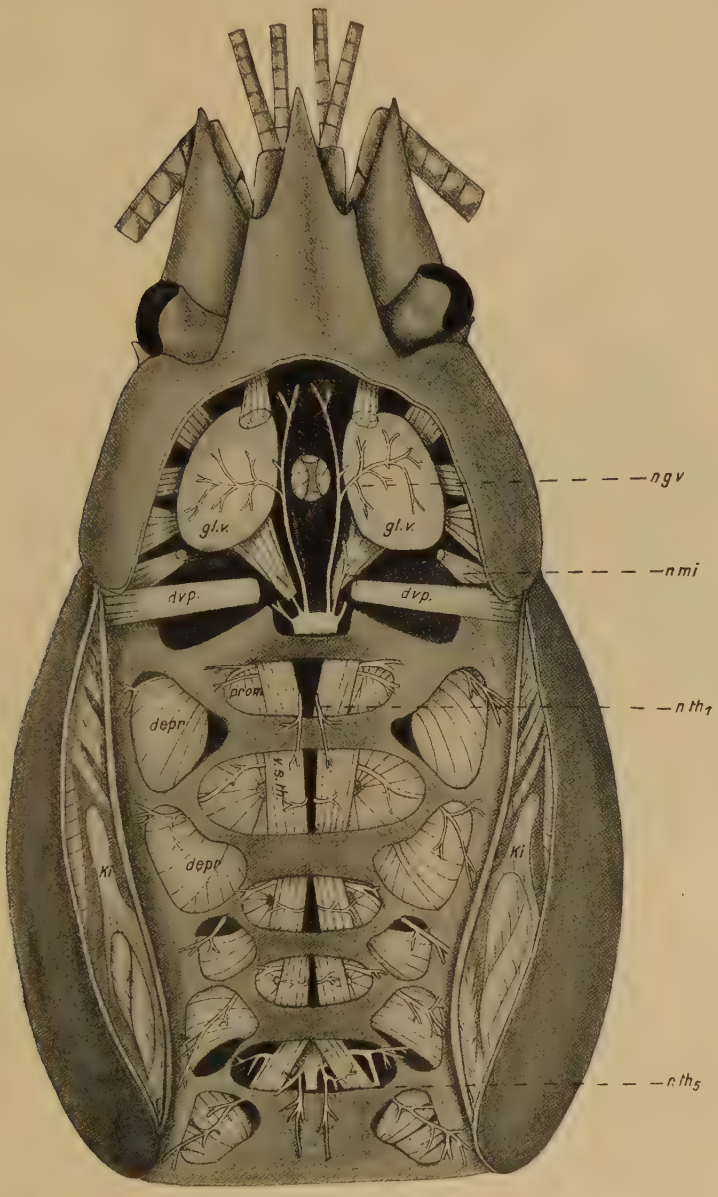

Fig. 15*b*.

Cephalothorax in der Branchiocardialfurche geöffnet, die thoracale Muskulatur entfernt, desgleichen das Harnsäckchen und das Oberschlundganglion mit den Schlundcommissuren abpräpariert. Zeigt die Verteilung der Nerven im Kopf, im Thorax, ferner die segmentalen Thoraxnerven und die Innervierung der grünen Drüse.

wähnt worden; hier soll nur noch der Verlauf der Nerven selbst besprochen werden.

Vom Hautnerv (Fig. 2 *n.t.*) zieht mitten unter der grünen Drüse ein Nerv nach hinten und schlingt sich um dieselbe herum dorsal, er innerviert die Harnblase, die über der grünen Drüse liegt (Fig. 6 *n.v.*).

Die grüne Drüse selbst wird durch den Nervus glandulae viridis innerviert. Dieser Nerv, der unter den Schlundcommissuren seitlich

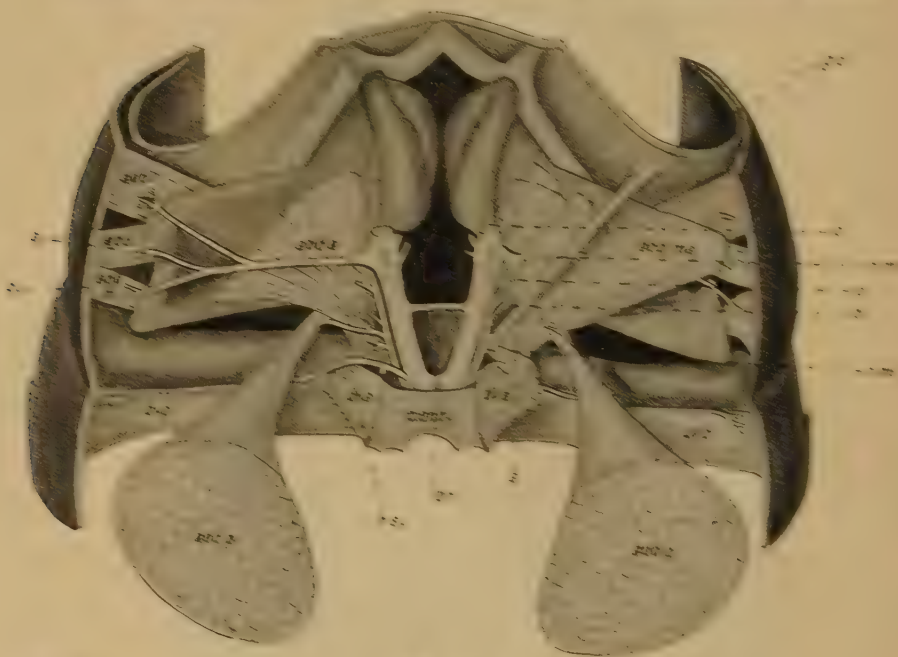

Fig. 16a.

Mandibelinnervation. Zeigt den äußeren und inneren Mandibelnerv, sowie den ersten oberen Nerv des Unterschlundganglions. *abd. m.*, Musculus abductor mandibularis; *abd. m.*, Musculus abductor minor. Die Öffnung zwischen den beiden Mandibeln ist hier dunkel gehalten, um das Nervensystem besonders die Brücke (*br*) vom Untergrund besser abheben zu können.

nach vorne zieht, verteilt sich, nach Innervierung der grünen Drüse, über die er reich verzweigt hinzieht, im Bindegewebe des Kopfes (Fig. 15*b* *n.g.v.*).

Die Angaben Marchals, der eingehend die grüne Drüse behandelt hat, daß eine Innervation vom Antennennerven, eine zweite vom Gehirn selbst stattfände, sind nicht richtig. Wahrscheinlich hat der betreffende Autor bei seiner Beobachtung den Hautnerven mit dem zweiten Antennennerven verwechselt.

2. Innerer Mandibelnerv.

(Nervus mandibularis interior, Fig. [15*a*], **16***a* u. *b*, *n.mi.*)

Die Innervierung der äußeren Mandibelmuskulatur von den Schlundcommissuren aus wurde schon besprochen; es ist jetzt der vom Unterschlundganglion ausgehende Nervus mandibularis interior (Fig. 16*a*, *n.mi.*) zu untersuchen.

Der innere Mandibelnerv entspringt dicht neben den Schlundcommissuren unter dem Nervus superior primus (siehe Fig. 15*a* $n.s._1$) und zieht nach vorne in die innere Muskulatur der Mandibel. Er teilt sich in vier Hauptäste, von denen der erste *a* zum Musculus adductor posterior (*add.p.*) und zum Musculus abductor mandibularis (*abd.ma.*) geht (Fig. 16*a*, *n.mi.*, *a*); nach vorn ziehen zwei weitere Äste *b* und *c* zu dem Musculus adductor anterior (*add.a.*), während der vierte Ast *d* die Unterlippe innerviert (Fig. 16*a*; *b*, *c*, *d*). Der Nervus mandibularis interior *d* verläuft bis in den Taster der Mandibel und innerviert die Musculi flexores. Eine weitere Untersuchung der feinsten Verzweigungen in der Unterlippe wurde nicht vorgenommen.

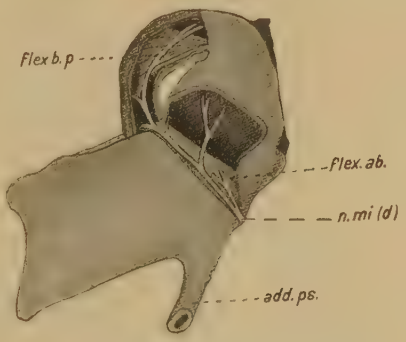

Fig. 16*b*.
Mandibel weiter aufpräpariert.

3. Nerv der ersten Maxille.

(Nervus maxillaris anterior, Fig. [15*a*], **17**, $n.m.x_1$.)

Als dritter unterer Nerv verläßt der Nerv der ersten Maxille das Unterschlundganglion; er zieht unter dem Musculus dorso-ventralis anterior (*d.v.a.*) nach vorn und verläuft über dem Musculus levator (*lev.*) in den gegliederten Endopoditen der ersten Maxille. Entsprechend der reichen Muskulatur ist die erste Maxille mit vielen Nerven versehen, die sich schließlich in dem Coxo-, Basi- und Endopoditen stark verzweigen und sich in die einzelnen Sinnesborsten begeben (Fig. 17).

Ein erster Nerv *a* teilt sich in zwei Nebenäste, von denen der eine den Musculus abductor coxopoditis (*abd.c.*) und den Musculus promotor (*prom.*) innerviert, der andre die Musculi remotores *a* und *b* (*rem. a* u. *b*) versorgt, ferner werden von ihm zahlreiche Äste in das

Bindegewebe abgegeben. Weiter innerviert auf der gegenüberliegenden Seite des Endopoditnerven ein Ast *b* den Musculus adductor lateralis und medialis coxopoditis (*add.l.c.* und *add.me.*); der dritte abgehende Nerv *c* versorgt den Musculus levator (*lev.*) und depressor (*depr.*) mit Nerven; ein schwacher Nerv *d* ist noch zu erwähnen, der in das Coxopodit geht — Nervus coxopoditis, desgleichen seien nach ihrem weiteren Verlauf diese andern Nerven als Nervus basipoditis (Fig. 17, *n.ba.*) und Nervus endopoditis (Fig. 17, *n.mx*$_1$ *endo.*) bezeichnet. Der Nervus endopoditis innerviert noch einen stärkeren Muskel,

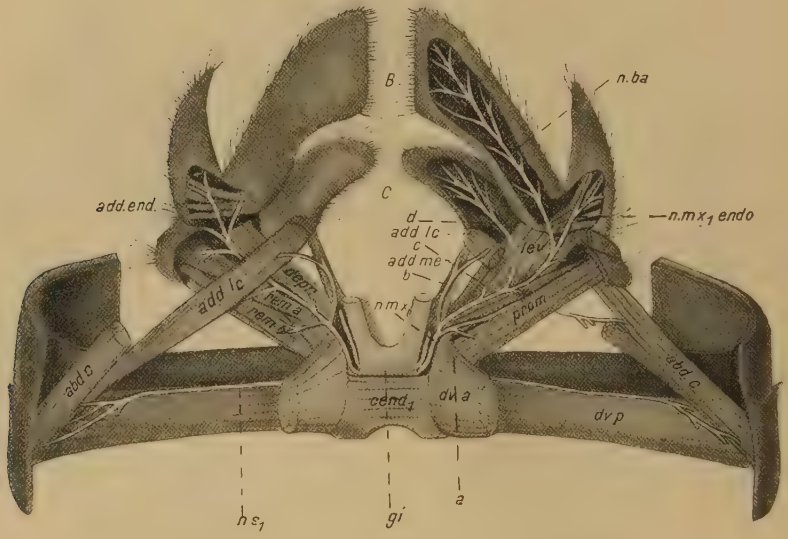

Fig. 17.

Erste Maxille dorsal aufpräpariert; zeigt den vorderen Teil des Unterschlundganglions mit dem ersten Maxillarnerven.

den Musculus adductor endopoditis (*add.end.*). Die drei letztgenannten Nerven verzweigen sich reich in den einzelnen Gliedern der ersten Maxille (Fig. 17 *c, d, n.mx*$_1$ *endo.*).

4. Nerv der zweiten Maxille.

(Nervus maxillaris posterior, Fig. [15*a*], **18**, *n.m.x*$_2$.)

Die Innervierung der zweiten Maxille geschieht durch den vierten unteren Nerven des Unterschlundganglions. Vom Ganglion infraoesophageum (*g.i.*) zieht dieser Nerv nach der medianen Insertionsstelle des Musculus respiratorius *b* (*rb*); dort verzweigt er sich den-

dritisch in vier Hauptäste *a*, *b*, *c*, *d* (Fig. 18), von denen der Ast *a* sich teilt und Coxo-, Basi- und Endopodit innerviert, so daß wir hier analog der ersten Maxille wieder den Nervus coxopoditis, basipoditis und endopoditis erkennen; seitlich werden von ihnen feinere Nervenäste in das Bindegewebe abgegeben, die sich dort diffus verteilen. Der Nervus endopoditis innerviert wieder den Musculus adductor endopoditis (Fig. 18, *add.end.*).

Der etwas dünnere Ast *b* versorgt den Musculus adductor coxopoditis (*add.c.*), den Musculus respiratorius *e* (*re.*) und geht weiter

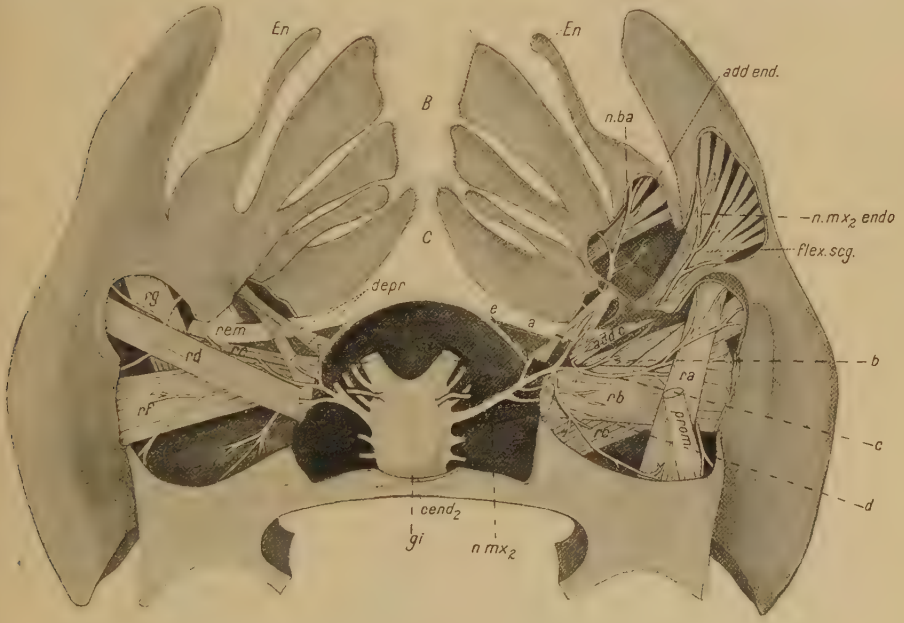

Fig. 18.
Innervation der zweiten Maxille; dorsal geöffnet.

ins Scaphognathit, wo er den Musculus flexor scaphognathitis (*flex. scg.*) versorgt. Der stärkste dieser Nerven *c* innerviert das Scaphognathit und von den sieben Muskeln, die zur Atemfunktion dienen, die Musculi respiratorii *a*, *d*, *f*, *g* (*ra*, *rd*, *rf* u. *rg*) und den Musculus promotor (*prom.*) und remotor (*rem.*). Die Musculi respiratorii *b* und *c* (*rb* u. *rc*) werden vom letzten Nervenast *d* versorgt. Die Depressoren (Musculi depressores, *depr.*) werden von einem besonderen Nerven *e* innerviert (Fig. 18 *a*, *b*, *c*, *d*, *e*), jedoch sind auch hier wieder Abweichungen festzustellen.

Während die Extremitäten des Kopfes, entsprechend ihrer verschiedenen funktionellen Ausgestaltung, sich nicht auf einen gemeinsamen Grundplan zurückführen lassen, ist bei den folgenden Extre-

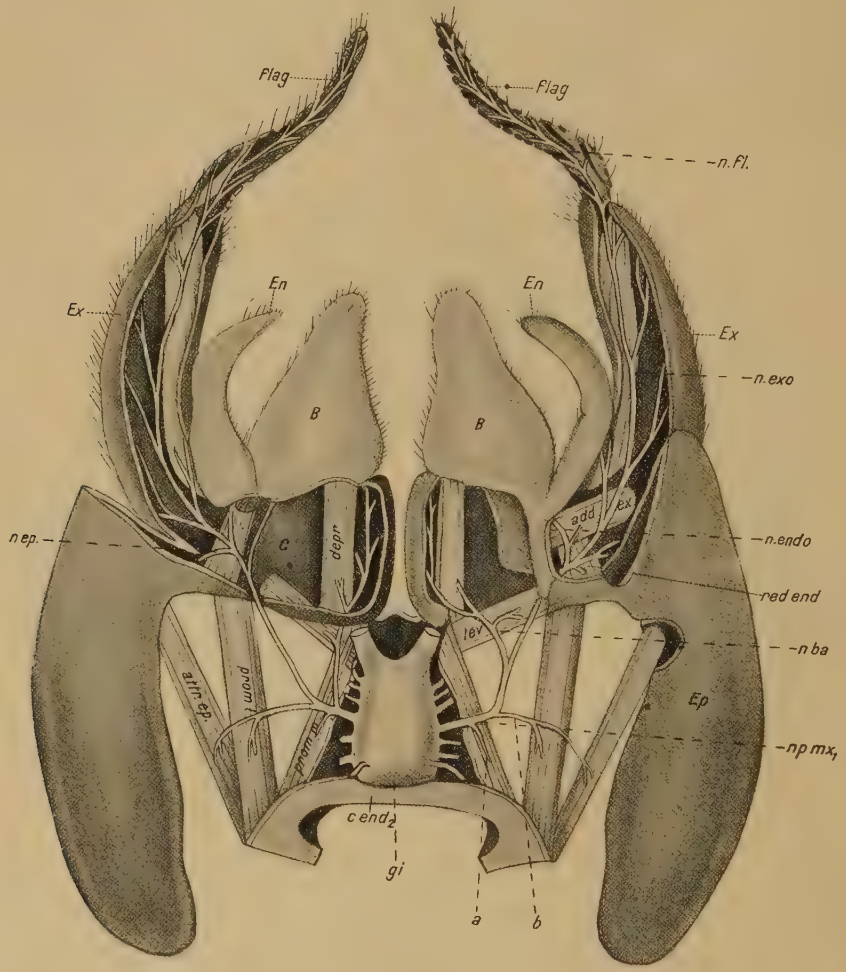

Fig. 19.

Erster Kieferfuß; zeigt die Innervierung vom Unterschlundganglion aus.

mitäten ein gemeinsamer Bauplan zu erkennen; allerdings macht hiervon der erste Kieferfuß noch eine Ausnahme. Den Typus der thoracalen Extremitäteninnervierung stellt Fig. 22 und 22*a* dar, die das zweite Gehfußpaar veranschaulichen.

5. Nerv des ersten Kieferfußes.

(Nervus pedis maxillaris primus, Fig. [15*a*], 19, *n.p.m.*x_1.)

Die nun folgenden drei unteren Nerven des Unterschlundganglions sind für die Innervation der Kieferfüße bestimmt. Der Nerv des ersten Kieferfußes zieht über den Musculus promotor medialis (*prom.m.*) zum Endopodit, lateral gibt er einen Ast (Nervus basipoditis, Fig. 19, *n.ba.*) zum Basipoditen ab, der den Musculus levator (*lev.*) und depressor (*depr.*) innerviert und dann im Bindegewebe des Basipoditen sich reichlich verzweigt. Der Hauptnerv zieht über den Musculus reductor endopoditis (*red.end.*) und adductor exopoditis (*add. ex.*) hin, innerviert diese und sendet weitere Nerven in den Exo- und Endopodit (Nervus exopoditis und endopoditis, Fig. 19, *n.exo.* und *n.endo.*). Von diesen letzteren verzweigt sich der Nervus exopoditis sehr reich, innerviert den Musculus abductor flagellae (*abd.fl.*) und versorgt die Sinnesborsten des Flagellums (Nervus flagellae, *n.fl.* Fig. 19). Die Musculi attractores epipoditis (*attr.ep.*) und promotores mediales (*prom.m.*) und laterales (*prom.l.*) werden von zwei seitlichen Nerven *a* und *b* des ersten Kieferfußnerven versorgt; desgleichen geht über dem Musculus reductor endopoditis (*red.end.*) ein Nervenast *n.ep.* in den Epipodit (Nervus epipoditis, Fig. 19 *n.ep.*).

6. Nerv des zweiten Kieferfußes.

(Nervus pedis maxillaris secundus, Fig. [15*a*], 20, *n.p.m.*x_2.)

Hinter dem Nervus pedis maxillaris primus entspringt der zweite Kieferfußnerv. Er zieht zwischen dem Musculus levator *a* (*lev. a*), dem promotor (*prom.*) und dem remotor (*rem.*) einerseits und dem Musculus depressor *a* (*depr. a*) anderseits hindurch, entsendet dorsal den Ast *a* zum Musculus promotor (*prom.*), den Ast *b*, der sich teilt, zum Musculus levator *a* (*lev.a*) und remotor (*rem.*). Der Hauptnerv zieht weiter in den Exopoditen (Nervus exopoditis, Fig. 20 *n.exo.*), seitwärts gibt er zunächst den Nervus podobranchialis (*n.po.*) ab, der in den unteren Teil der Podobranchie einmündet und seinerseits wieder den Musculus depressor *b* (*depr. b*) mit Nerven versorgt. Der Nervus flagellae (*n.fl.*) verhält sich analog dem Nerven in dem Flagellum des ersten Kieferfußes, er zieht über den Musculus abductor flagellae (*abd.fl.*) nach vorn, innerviert diesen und entsendet viele feine Nervenäste in die Sinnesborsten. Ein zweiter Hauptnerv zieht über den Musculus productor$_2$ (*prod.*$_2$), den Musculus adductor$_3$ (*add.*$_3$) usw. in den Dactylopodit, indem er jedes einzelne Glied mit Nerven ver-

sorgt und an jeden Muskel (Musculus adductor$_3$ (*add.*$_3$), abductor$_3$ (*abd.*$_3$), productor$_4$ (*prod.*$_4$), productor$_5$ (*prod.*$_5$) einen Nerven abgibt. Im Dactylopodit verläuft der Nerv fein verteilt in die Sinnesorgane.

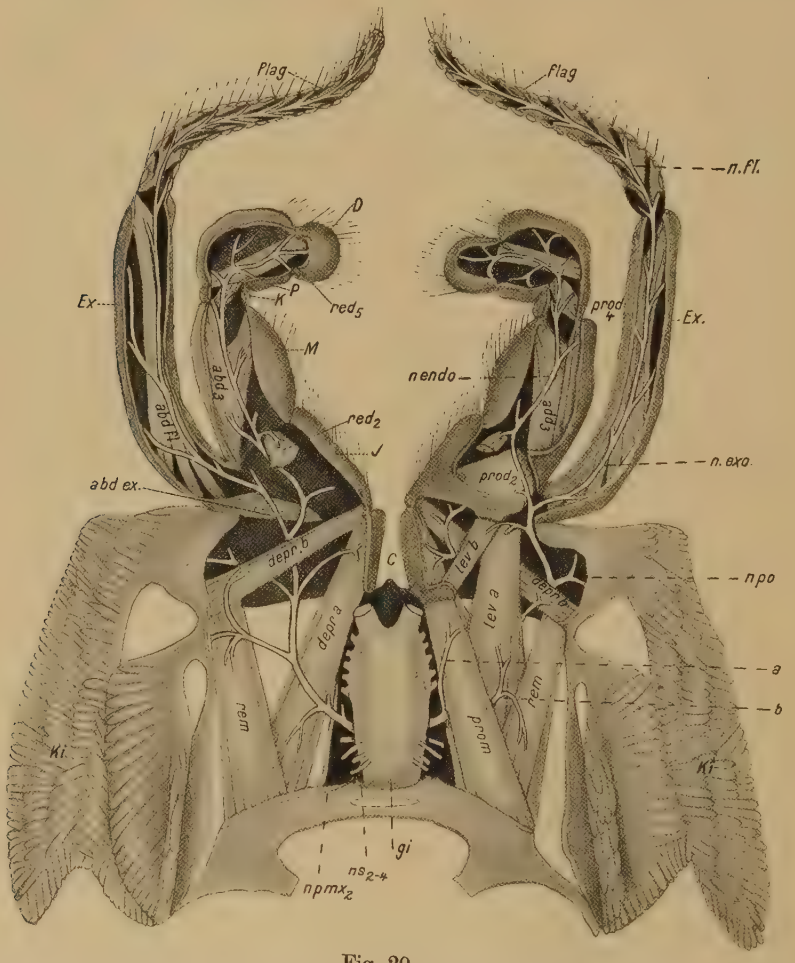

Fig. 20.

Zweiter Kieferfuß; zeigt außer der Innervation des zweiten Kieferfußes die drei letzten oberen Nerven des Unterschlundganglions.

7. Nerv des dritten Kieferfußes.

(Nervus pedis maxillaris tertius, Fig. [15*a*], 21, *n.p.m.x*$_3$).

Der dritte Kieferfuß ist in der Nervatur den Gehfüßen am ähnlichsten; der Exopodit ist kleiner und der Endopodit größer geworden, dementsprechend ist auch die Innervation modifiziert worden.

Zwischen Musculus promotor (*prom.*) und levator *a* (*lev.a*) zieht der Nervus pedis maxillaris tertius in den Coxopoditen, er innerviert

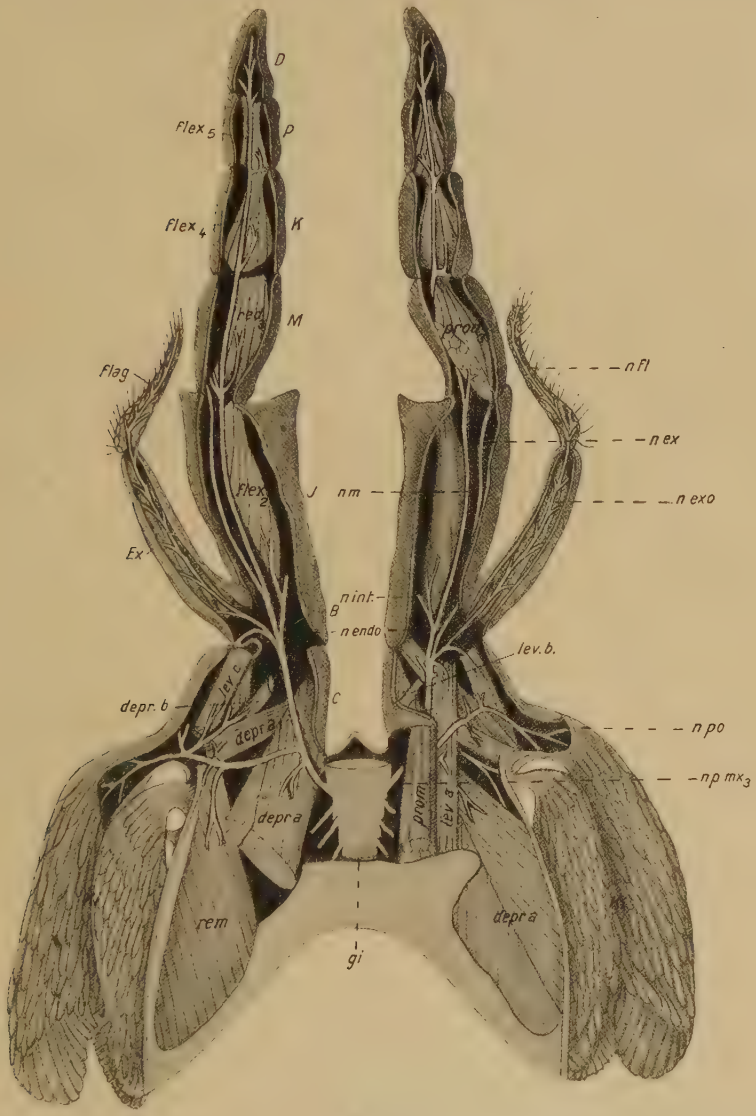

Fig. 21.

Dritter Kieferfuß dorsal geöffnet. Hinterer Teil des Unterschlundganglions mit dem dritten Kieferfußnerven. (Die Musculi abductores exopoditis und extensores 4+5 sind abpräpariert.)

diese beiden Muskeln und den Musculus remotor (*rem.*), ferner den Musculus depressor *a* (*depr.a*). Ein stärkerer seitlicher Ast zieht in

die Podobranchie — Nervus podobranchialis (*n.po.*) — und innerviert die Musculi depressores a_1 (*depr.*a_1) und (*b depr.b*). Der Hauptnerv zieht über die vordere Insertionsstelle des Musculus depressor *a* (*depr.a*) nach vorn, innerviert mit feinen Seitennerven den Musculus levator *b* (*lev.b*), den abductor exopoditis (*abd.ex.*) und den levator *c* (*lev.c*), dann teilt er sich in zwei Äste, den Nervus exopoditis (*n.exo.*) und Nervus endopoditis (*n.endo.*). Über den Verlauf des ersten ist nicht viel zu sagen, er verzweigt sich sehr stark und zieht schließlich analog dem eben beschriebenen Flagellumnerven (Nervus flagellae, *n.fl.*) in die Sinnesborsten des Flagellums (Fig. 20 u. 21). Dagegen teilt sich der Nervus endopoditis in die typischen drei Nervenäste: Nervus externus, medius und internus.

Der Nervus internus (Fig. 21 *n.int.*) innerviert den Musculus flexor$_2$ (*flex.*$_2$), während die beiden andern Nerven weiter nach vorne ziehen. Der Nervus externus (*n.ex.*) wird im Meropoditen sehr fein und verteilt sich hier diffus im Bindegewebe. Der Nervus medius (*n.m.*) innerviert die Musculi productores$_3$ (*prod.*$_3$) und reductores$_3$ (*red.*$_3$) und ferner die Musculi flexores $_{4+5}$ (*flex.* $_{4+5}$) und extensores $_{4+5}$ (*ext.* $_{4+5}$), alsdann verzweigt er sich wie bei den beiden ersten Kieferfüßen stark im Dactylopodit (Fig. 21).

Nervi superiores.

(Nervus superior primus—quartus.)

Es sind jetzt nur noch die vier oberen vom Unterschlundganglion ausgehenden Nerven zu besprechen, die bedeutend dünner sind als die eben beschriebenen unteren Nerven und deren Funktion Krieger zum Teil falsch angegeben hat. Die drei hinteren von ihnen dienen zur Innervation der dorso-ventralen Muskeln und der am zweiten Thoracalsegment ansetzenden Längsmuskeln, und zwar wollen wir nach ihrem Verlauf diese Nerven betrachten.

1. Nervus superior primus.

(Fig. [15*a*]. 16*a* u. 17, *n.s*$_1$.)

Der erste obere Nerv (*n.s.*$_1$), der die dorso-ventrale Muskulatur, die Musculi dorso-ventrales anteriores (Fig. 16*a*; *d.v.a.*) und posteriores (Fig. 16*a*; *d.v.p.*) innerviert, wurde schon bei Besprechung des Mandibelnerven erwähnt. Es soll nur noch hinzugefügt werden, daß er dicht an dem Musculus dorso-ventralis posterior (Fig. 17 *d.v.p.*) entlang nach außen läuft, und daß er auch die äußeren Insertionsstellen der Musculi abductores coxopoditis (Fig. 17 *abd.c.*) und ad-

ductores laterales coxopoditis (Fig. 17 *add.l.c.*) der ersten Maxille innerviert, weitere Äste verteilen sich im Bindegewebe des Cephalothorax.

Von diesem Nerv sagt KRIEGER: »Er ist von anschnlicher Stärke und versorgt, soviel ich sehen konnte, die Muskeln der Flagella . . .« Diese Beobachtung KRIEGERS kann ich nicht bestätigen; es handelt sich hier um eine ganz getrennte Innervierung der dorso-ventralen Muskulatur.

2. Nervus superior secundus.

(Fig. 6 u. 26, $n.s_2$.)

Der zweite obere Nerv zieht vom Unterschlundganglion dicht vor der Insertionsstelle der Musculi thoracales anteriores (*th.a.*) unverzweigt in den Musculus thoracalis anterior lateralis (*th.a.l.*) und den Musculus attractor epimeralis (*attr.ep.*), sowie in die laterale Hypodermis des Thorax.

3. Nervus superior tertius.

(Fig. 6 u. 26, $n.s_3$.)

Dieser dritte Nerv versorgt nicht nur die Musculi thoracales anteriores (*th.a.*) mit Nerven, sondern sendet ebenfalls einen Nervenast zum Musculus attractor epimeralis (*attr.ep.*). Entsprechend der segmentalen Natur der ventralen Längsmuskeln im Thorax dienen beide Nerven, die als letzte stärkere Nerven vom Unterschlundganglion ausgehen, nicht zur Innervierung der ganzen Längsmuskeln, sondern jedes einzelne Segment dieser Muskeln empfängt aus den folgenden Thoracalganglien einen segmentalen Nerven.

4. Nervus superior quartus.

(Fig. 6, $n.s_4$.)

Der letzte sehr schwache Nerv des Unterschlundganglions zieht über das Mesophragma des zweiten Thoracalsegmentes zu den Musculi ventrales superficiales thoracis (*v.s.th.*) und verteilt sich diffus im median gelegenen Bindegewebe des Thorax.

Thoracalganglien.

(Ganglion thoracale primum — quintum, $g.th._{1—5}$ Fig. 1, 13, 26.)

Die fünf Thoracalganglien liegen an der ventralen Seite des Cephalothorax in einer Rinne, die aus festen Skeletteilen gebildet wird. Diese Rinne ist über den drei ersten Ganglien des Thorax zu einem Kanal geschlossen. Die beiden letzten Thoracalganglien liegen dicht

zusammen, der Hauptnervenstrang weicht auseinander und läßt das sternale Blutgefäß durchtreten. Da die thoracalen Ganglien auf einen bei weitem kürzeren Raum zusammengedrängt sind als die Ansatzstellen der fünf Gehfüße, so muß jeder der aus ihnen entspringenden stärkeren Nerven sich unter einem andern Winkel zur Längsachse des Bauchstranges seinem Bestimmungsort zuwenden.

Aus jedem Thoracalganglion, die im wesentlichen im Bau über-

Fig. 22.

Zweites Gehfußpaar. Typische Innervation der thoracalen Extremität, Thorax im Querschnitt dargestellt, Extremität dorsal aufpräpariert.

einstimmen, gehen zwei Nerven ab: ein stärkerer Nerv innerviert die Gehfüße (Nervus pedalis), ein schwächerer Nerv die Muskulatur des Thorax (Nervus thoracalis).

Gehfußnerv.

(Nervus pedalis, Fig. 1, 22 und 22*a*, *n.p.*)

Da die Innervation der Schreitfüße untereinander ganz analog ist, so soll zunächst der zweite Gehfuß betrachtet werden. Der Geh-

fußnerv zieht zwischen dem Musculus promotor (*prom.*) und depressor (*depr.a*).) lateral und gibt bald nach seinem Austritt aus dem Ganglion mehrere Nervenäste ab, die die Muskulatur des Coxopoditen mit Ner-

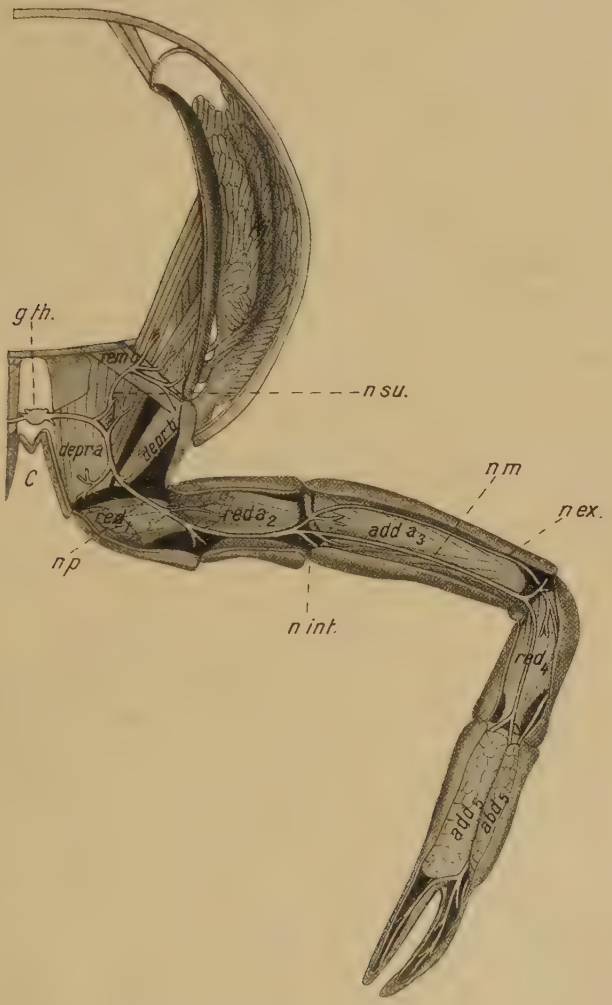

Fig. 22 *a*.

Linker Gehfuß (fünftes Thoracalsomit) Thoracalganglion, Nervus pedalis 2 (*np*) teilt sich in die drei Äste: Nervus externus (*n.ex*), medius (*n.m*) und internus (*n.int*).

ven versorgen. Ein stärkerer Nerv — Nervus superior — (Fig. 22 und 22*a*, *n.su.*) läuft nach oben, innerviert die Musculi remotores *a*, *b*, *c* (*rem. a*, *b*, *c*) und versorgt dann, indem er sich reich verzweigt, die Kiemen mit Nerven. Der Hauptnerv läuft durch den Coxopodit

zwischen dem Musculus levator *b* (*lev. b*) und depressor *a* (*depr. a*) hindurch, innerviert sie, desgleichen den Musculus promotor (*prom.*) und die Musculi levatores (*a* und *c*) (*lev. a* u. *c*) des Coxopoditen und durchzieht als ein Hauptnervenstrang Basi- und Ischiopodit, die Musculi reductores a_1, a_2 und b_1, b_2, (*red.* a_1, a_2 . . . b_1, b_2) innervierend. Im Gelenke zwischen Ischio- und Meropodit teilt sich der einfache Nerv in drei Äste, den Nervus externus, medius und internus.

Nervus externus

(Fig. 1. 22 und 22*a*, *n.ex.*)

innerviert den Musculus adductor$_3$ (*add*$_3$) und reductor$_4$ (*red*$_4$), zieht dann in den Musculus abductor$_5$ (*abd*$_5$) des Propoditen und verläuft an der Externseite des Propodits fein verteilt im Bindegewebe.

Nervus medius.

(Fig. 1. 22 und 22*a*, *n.m.*)

Der mittlere Nerv versorgt den Musculus abductor a_3 (*abd.* a_3) und productor$_4$ (*prod*$_4$), sowie den adductor$_5$ (*add*$_5$) des Propoditen. Im Dactylopodit verläuft er alsdann reich verzweigt, indem er den Nervus internus überkreuzt. Ihm fällt auch die Aufgabe zu, die einzelnen Gelenkhäute mit Nerven zu versorgen.

Nervus internus.

(Fig. 1, 22 und 22*a*, *n.int.*)

Dieser an der Internseite der Gehfüße verlaufende Nerv geht stets dicht unter der Hypodermis bis in den Propodit, wo er sich in der Hypodermis reich verzweigt.

Die drei ersten Schreitfüße sind, was die Innervation betrifft, ganz analog gebaut. Bei den beiden letzten Gehfüßen verteilt sich der Nervus externus schon in der Hypodermis des Carpoditen, da bei diesen beiden Extremitäten keine Schere ausgebildet ist. Die Schere ist dem zweiten Gehfuß ganz gleich gebaut, nur daß hier die Nerven entsprechend der stärkeren Ausbildung auch stärker entwickelt sind.

Was die Anastomosen in den quergestreiften Muskeln betrifft, so habe ich die Untersuchungen Mangolds bestätigt gefunden, daß: »Auf den breiten Muskelfasern die feinen Doppelnerven verlaufen, deren beiderseitige Ästchen nach Übergang der Nervenscheide ins Sarcolemm sich innerhalb des letzteren verzweigen und die kontraktile Substanz umfassen, umspinnen, ohne jedoch auch nur Spuren von Anastomosen und Netzen zu bilden. Ich habe noch in keinem

quergestreiften Skeletmuskel eines Arthropoden eine nervöse Anastomose gesehen.«

Der Thoracalnerv.

(Nervus thoracalis, *n.th.* Fig. 1, $n.th._{1-5}$ Fig. 6, 26.)

Der zweite Nerv, der von dem Thoracalganglion ausgeht, zieht über die Musculi ventrales superficiales thoracis (Fig. 6 *v.s.th.*), die er zunächst innerviert, dann unter den Musculi thoracales anteriores (Fig. 26 *th.a.*) hindurch zur Epimeralplatte, zieht dicht an derselben tergal und innerviert den Musculus attractor epimeralis (Fig. 26, *attr.ep.*), und zwar ebenfalls segmental; ferner die Musculi laterales thoracis (Fig. 26, *l.*), sowie die Musculi dorsales profundi (Fig. 26, *d.p.*) und den lateralen Teil der Musculi dorsales thoracis (Fig. 26, *d.th.*) und schließlich den Musculus contractor epimeralis; daß er auch noch die segmentalen Teile der Längsmuskeln des Thorax innerviert, ist schon oben erwähnt worden.

Eine Abweichung zeigt der Nervus thoracalis beim dritten Thoracalganglion beim Weibchen und beim fünften thoracalen Ganglion beim Männchen, indem nämlich dort ein stärkerer Genitalnerv von ihm abgegeben wird.

Der Genitalnerv.

(Nervus genitalis, Fig. 1, *n.ge.*)

Entsprechend der verschiedenen Endigungsweise der Geschlechtsorgane beim Flußkrebs — beim Männchen am fünften Gehfußpaar, beim Weibchen am dritten — findet auch eine verschiedene Innervation der Geschlechtsorgane statt.

Beim Männchen gibt der fünfte Thoracalnerv einen Seitenast (Nervus genitalis, Fig. 1 *n.ge.*) ab, der zu der Geschlechtsöffnung führt. Hier zieht dieser Nerv in den Ring, der diese Öffnung umgibt, während ein zweiter Nervenast an das Vas deferens sich begibt und von der Geschlechtsöffnung dorsal zum Hoden läuft, indem er sich zwischen dem vielfach gewundenen Samenleiter hindurch an die Keimdrüse begibt.

Beim Weibchen geht dieser Genitalnerv vom dritten Thoracalnerv ab, zieht zur Mündung des Eileiters und geht analog dem Genitalnerv beim Männchen an den Oviduct und das Ovarium; er ist bedeutend kürzer als der Genitalnerv beim Männchen, entsprechend der kurzen Beschaffenheit des Eileiters im Vergleich zu dem langen Samenleiter.

Wie schon bei der Innervation des Darmes hervorgehoben wurde, gehen keine stärkeren Nervenäste von den vorderen Eingeweidenerven zu den Geschlechtsorganen. Die Darminnervation und die Innervierung der Geschlechtsorgane ist also eine ganz getrennte und steht in keinem Zusammenhang. Entsprechend der verschiedenen entwicklungsgeschichtlichen Anlage, der mesodermalen Keimdrüse und der ectodermalen Geschlechtsöffnung sollte man auch, wie bei der grünen Drüse und der Harnblase, eine verschiedene Innervierung erwarten; diese Annahme ist aber bei den Geschlechtsorganen nicht richtig, oder nur mikroskopisch feine Nerven könnten diesen Zusammenhang herstellen.

B. Abdomen.

Die Abdominalganglien sind nicht so stark als eigentliche Ganglien ausgeprägt wie die Thoracalganglien, sie stellen knotenartige Anschwellungen der Längscommissuren dar und liegen tergal über der unteren Abdominalarterie und dem Sternum der Abdominalsomite. Hier finden wir wieder die größte Übereinstimmung, was den Bau des Ganglions selbst und die daraus entspringenden Nerven betrifft. Wie bei Besprechung der Thoraxganglien soll deshalb nur das dritte abdominale Ganglion näher beschrieben werden und bei den einzelnen Extremitäten nur der Besonderheiten gedacht werden (Fig. 1, 25 und 26 *g.a.*$_{1-5}$).

Dicht nebeneinander kommen aus dem Abdominalganglion zwei Nerven hervor, von denen der erste Nerv, Nervus pedis spurii (Fig. 1, 23, 24, 25, *n.p.s.*), direkt in die Extremität zieht; der zweite hervorgehende Nerv, Nervus dorso-lateralis (Fig. 1, 25 und 27, *n.d.l.*), innerviert besonders die obere Stammesmuskulatur des Abdomens. Etwas hinter diesen ersten beiden Nerven entspringt als dritter Nerv der Nervus ventralis, der in die Musculi obliqui (*obl.* Fig. 25 und 27) zieht und diese innerviert.

Schwimmfußnerv.

(Nervus pedis spurii, Fig. 1, 23, 24, 25, *n.p.s.*)

Der erste vom Abdominalganglion abgehende Nerv zieht unverzweigt bis in den Coxopoditen der Abdominalextremität (Fig. 23, 24 und 25 *n.p.s.*). Hier zieht zunächst ein oberer Nerv (Nervus superior, *n.su.* Fig. 23 und 24) in den Musculus remotor (*rem.*) und den Musculus rotator dorsalis (*rot.d.*); der Musculus rotator ventralis (*rot.v.*) wird von einem besonderen Nerven (*a*) versorgt. Ein weiterer Nervenast (Nervus pleuralis, *n.pleu.* Fig. 24) zieht in die Pleuren der

Abdominalsomite und verteilt sich dort reichlich im Bindegewebe. Alsdann teilt sich der Nervus pedis spurii wieder in drei Äste, in den Nervus externus (*n.ex.* Fig. 24), den Nervus medius (*n.m.* Fig. 24) und den Nervus internus (*n.int.* Fig. 24), von denen der erste den Musculus abductor exopoditis (*abd.ex.*) und den Musculus flagellae

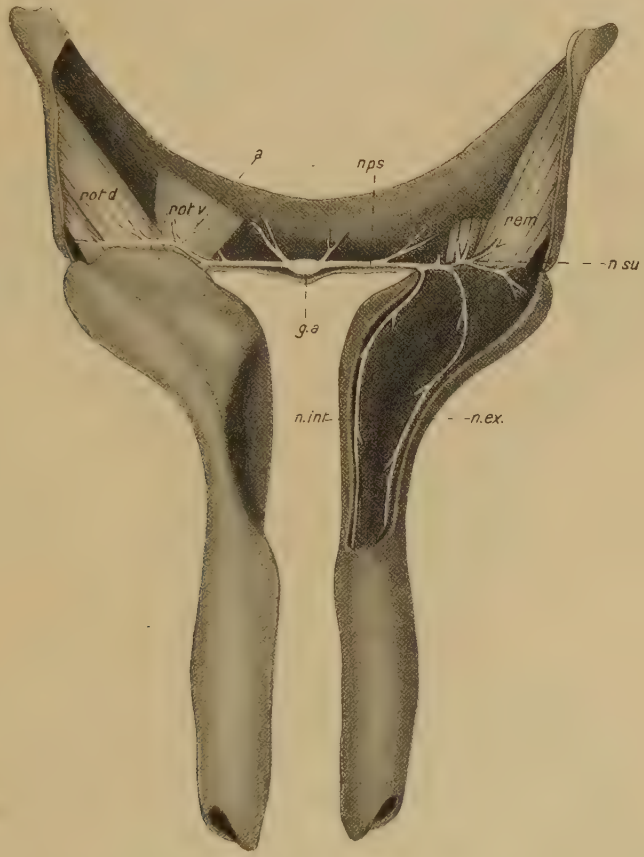

Fig. 23.

Penis dorsal geöffnet; der Nervus pedis spurii mit dem Nervus internus und Nervus externus, der Nervus medius reduziert

exopoditis (*flag.ex.*) innerviert, und zwar verläuft er unter dem Musculus abductor exopoditis (*abd.ex.*) (Fig. 24 *n.ex.*). Der Nervus medius zieht über den Musculus reductor *b* (*red b* Fig. 24), innerviert diesen und läuft alsdann in den Endopoditen, er innerviert außerdem noch den Musculus adductor endopoditis (*add.end.*) und den Musculus abductor endopoditis (*add.end.*) und ferner den Musculus flagellae

endopoditis (*flag.end.*) (Fig. 24 *n.m.*). Der Nervus internus (Fig. 24 *n.int.*) ist viel schwächer als die beiden eben beschriebenen Nerven, von ihm wird die Hypodermis des Basipoditen innerviert; zwischen Basi- und Endopodit verzweigt er sich reich und zieht nicht mehr weiter in den Endopoditen (Fig. 24 *n.int.*).

Beim Penis ist die Innervation ganz analog, hier ist nur der Nervus medius reduziert; während der Nervus superior bestehen bleibt, desgleichen die übrigen Nerven, der Nervus internus wird stärker

Fig. 24.

Typische Abdominalfußinnervation. – dritter Abdominalfuß – zeigt den Nervus pedis spurii mit seinen drei Hauptästen, dem Nervus externus, medius und internus.

ausgebildet und zieht auf der Innenseite des Penis bis in die Spitze (Fig. 23, *n.int*; *n.ex.*).

Beim Weibchen können wir ebenfalls in dem stark reduzierten ersten Abdominalanhang dieselbe Innervierung feststellen, nur daß hier die Nerven entsprechend feiner geworden sind.

Der zweite Anhang des Abdomens beim Männchen unterscheidet sich insofern, als hier der Internnerv (Nervus internus, Fig. 23 und 24 *n.int.*) bis in die Spitze der eingerollten Platte des Endopoditen geht, während der Nervus medius das gegliederte Ende des Endopoditen mit Nerven versorgt.

Nervus dorso-lateralis.

(Fig. 1, 25, 27 *n.d.l.*)

Dicht hinter dem Nervus pedis spurii (Fig. 23, 24 und 25 *n.p.s.*) verläßt der Nervus dorso-lateralis das Abdominalganglion (Fig. 25

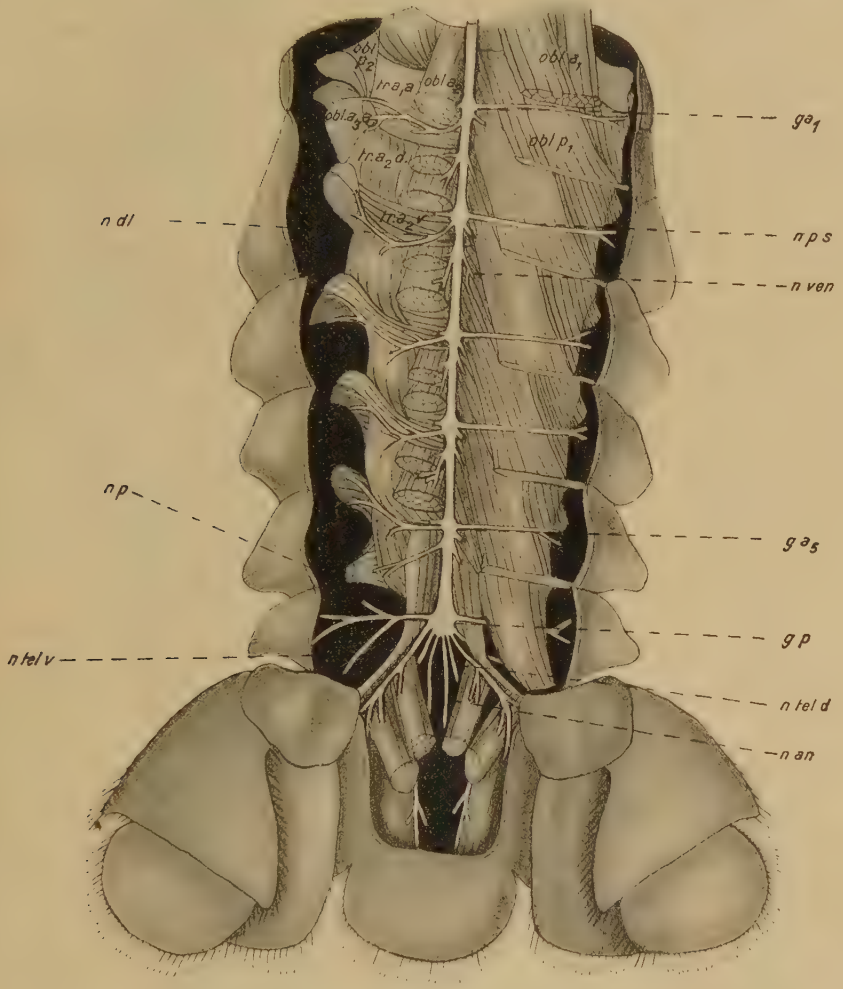

Fig. 25.

Abdomen ventral geöffnet; auf der linken Seite sind die Musculi obliqui bis auf den letzten entfernt. Erstes bis fünftes Abdominalganglion, sowie das Schwanzganglion mit den abgehenden Nerven.

n.d.l.). Er verläuft zwischen dem Musculus transversus abdominis ventralis (*tr.a.v.* Fig. 25) und dem Musculus obliquus anterior (*obl.a.*

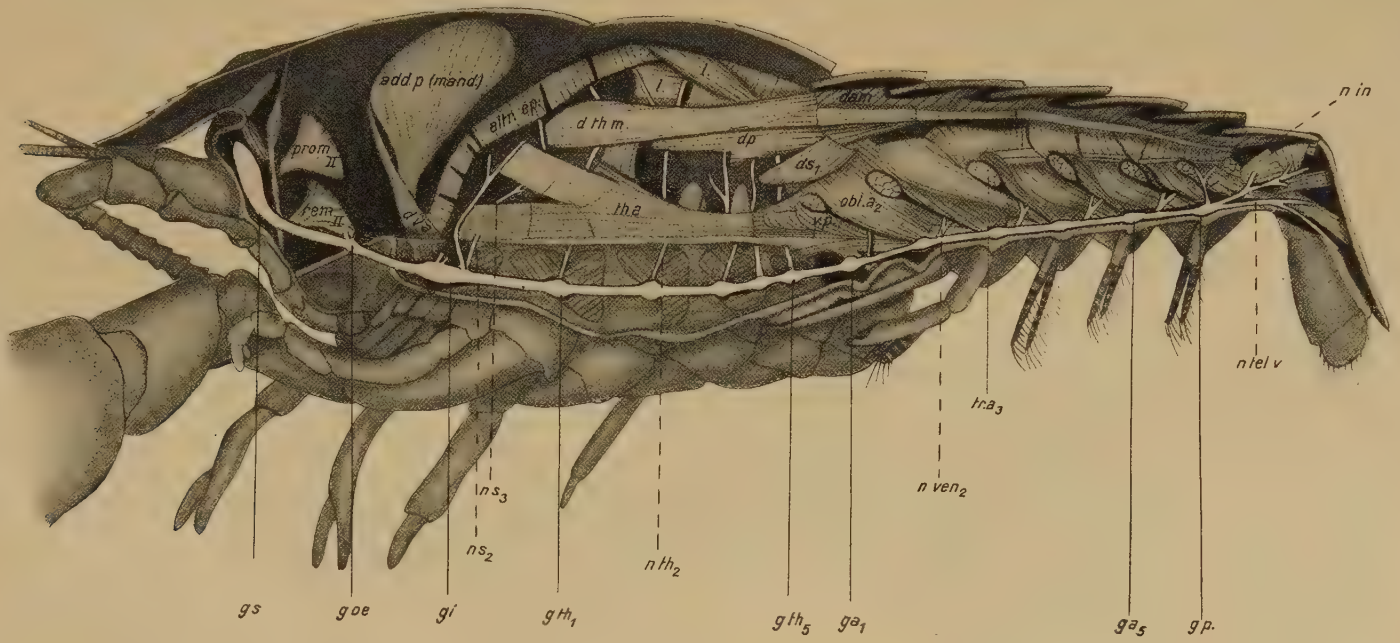

Fig. 26.

Medianschnitt durch den Krebs. Die Lagerung der Ganglien im Cephalothorax und Abdomen — Nervus thoracalis und Nervus ventralis.

Fig. 25) nach der Seite, liegt dicht auf dem Musculus transversus abdominis ventralis (*tr.a.v.* Fig. 25) auf und zieht lateral um die Stammesmuskulatur herum dorsal. Auf der Grenze zwischen dem Musculus transversus abdominis (*tr.a.* Fig. 27) und dem Musculus obliquus anterior (*obl.a.* Fig. 27) geht er median in die Musculi dorsales (Fig. 27 *n.d.l.*). Von ihm werden die Musculi transversi und entsprechend der segmentalen Anordnung auch die in dem betreffenden Segment liegenden Musculi dorsales und laterales (diese Muskeln sind auf der Figur nicht zu sehen, Musculi dorsales, Fig. 26 *d.a.m.*) innerviert, ferner hat der Nervus dorso-lateralis noch die Aufgabe, die Hypodermis des Abdomens zu innervieren.

Nervus ventralis.

(Fig. 1, 25, *n.ven.*)

Ein kurzes Stück hinter den eben beschriebenen, vom Abdominalganglion ausgehenden Nerven entspringt aus den Längscommissuren der ventrale Nerv (Fig. 25 *b* *n.ven.*). Er zieht in die Musculi obliqui (*obl.*), zwischen dem Musculus obliquus anterior (*obl.a.*) und dem Musculus obliquus posterior (*obl.p.*) hindurch dorsal, von ihm werden außer den genannten Musculi obliqui noch die Musculi ventrales superficiales abdominis (*v.s.a.*) und die Musculi profundi (Fig. 26 *v.p.*) innerviert.

Schwanzganglion.

(Ganglion postabdominale, Fig. 1, 25, 26, 28 *a* u. *b*, *g.p.*)

Dieses letzte Ganglion ist etwas stärker als die besprochenen Abdominalganglien, aus ihm entspringen elf Nerven, die die Uropoden und das Telson mit Nerven versorgen, desgleichen geht aus dem Schwanzganglion der unpaare Darmnerv (Fig. 13 *n.i.a.* und *n.i.p.* Fig. 26 *n.in.*) hervor, der bei Besprechung des sympathischen Nervensystems schon eingehender behandelt worden ist. Der Verlauf der übrigen Nerven ist in den Fig. 28 *a* und *b* dargestellt.

Der erste Nerv des Schwanzganglions — Nervus anterior — zieht zwischen dem Musculus obliquus anterior$_7$ (*obl.a*$_7$) nach außen über den Musculus remotor lateralis (*rem.l.*) hinweg und innerviert den Musculus rotator ventralis (*rot.v.*) und dorsalis (*rot.d.*); seine weiteren Äste versorgen die Pleuren des letzten Segmentes mit Nerven (Fig. 28 *b*, *n.ant.*).

Nervus uropedalis (*n.ur.*), der zweite vom Schwanzganglion abgehende Nerv, zieht zwischen dem Musculus rotator dorsalis (*rot.d.*) und dem Musculus obliquus anterior$_7$ (*obl.a*$_7$) hindurch in den Exo-

poditen des Uropoden, innerviert die Musculi remotores (*rem.*), desgleichen die Musculi abductores exopoditis (*abd.ex.*), sowie den Musculus adductor (*add.ex.*), productor (*prod.ex.*) und reductor exopoditis (*red.ex.*) und verzweigt sich dann dendritisch im Exopoditen (Fig. 28*b*, *n.ur.*).

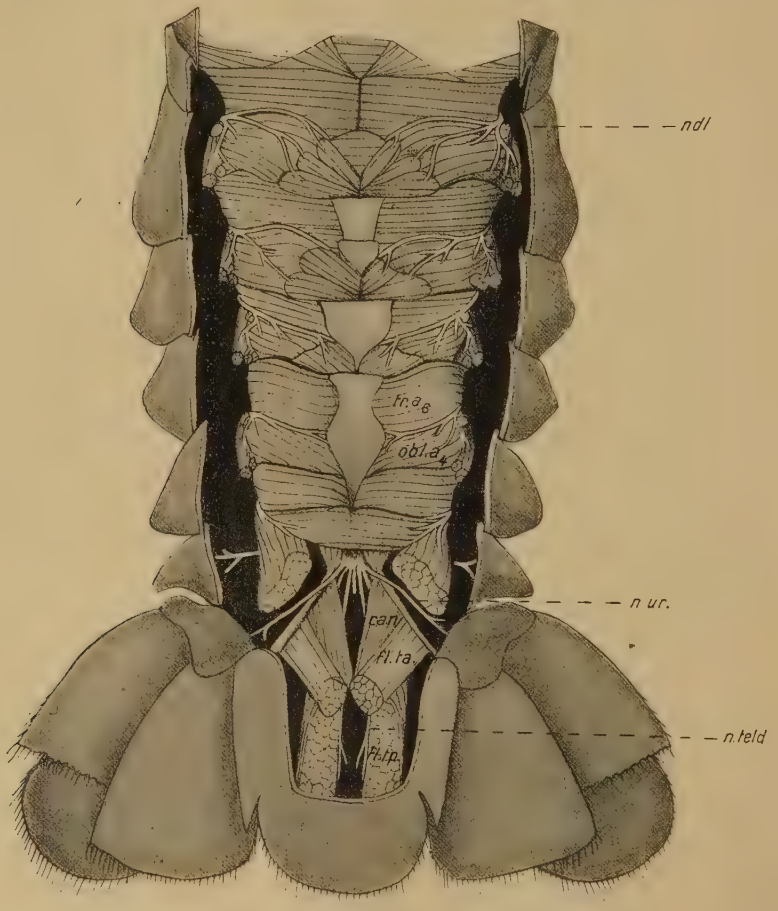

Fig. 27.

Abdomen dorsal geöffnet — Dorsolateralnerv $_{1—5}$.

Der Nervus telsonos ventralis (*n.tel.v.*) zieht der Sehne des Musculus obliquus anterior$_7$ parallel unter dem Musculus dilatator ani (*d.an.*) und dem Musculus compressor ani (*c.an.*) her in den Endopoditen (Fig. 28 *n.tel.v.*). Von ihm werden der Musculus telsonos uropedalis anterior (*t.u.a.*) und posterior (*t.u.p.*), sowie der Musculus adductor (*add.end.*) und abductor endopoditis (*abd.end.*) und schließlich

der Musculus dilatator (*d.an.*) und compressor ani (*c.an.*) innerviert (Fig. 28*b* *n.tel.v.*).

Der dorsale Telsonnerv — Nervus telsonos dorsalis (*n.tel.d.*) — geht zwischen dem Musculus compressor ani (*c.an.*) und dem Mus-

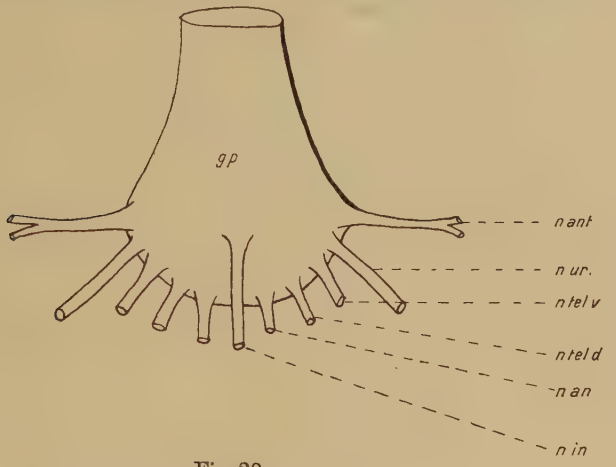

Fig. 28*a*.
Schematische Darstellung des Schwanzganglions.

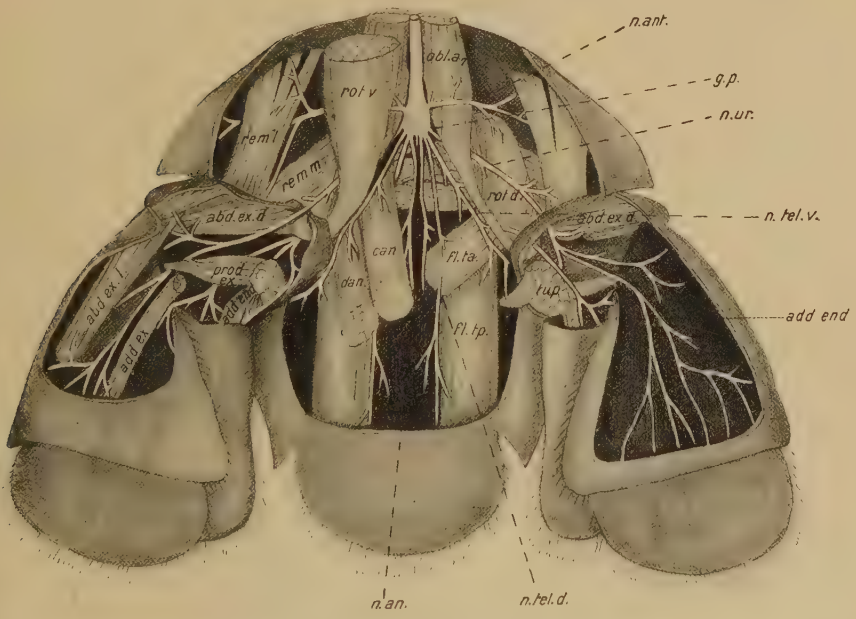

Fig. 28*b*.
Schwanzganglion und seine Nerven, ventral gesehen.

culus flexor telsonos anterior (*fl.t.a.*) und posterior (*fl.t.p.*) hindurch ins Telson, er innerviert die beiden Musculi flexores (*fl.t.a.* und *fl.t.p.*) und verzweigt sich alsdann sehr stark, um in die Sinnesborsten des Telsons hineinzugehen (Fig. 28, *n.tel.d.*).

Als letzter Nerv des Schwanzganglions ist noch der Nervus ani (*n.an.*) zu nennen, der keine stärkeren Muskeln versorgt, sondern sich in der Muskulatur des Anus verteilt (Fig. 28*b*, *n.an.*).

Zur schnellen Orientierung über die Ganglien und die abgehenden Nerven sei nachstehende Tabelle zugefügt, die eine Übersicht über das centrale und sympathische Nervensystem von *Astacus fluviatilis* gibt, sie stellt zusammenfassend die besprochenen Ganglien mit den daraus entspringenden Nerven dar (vgl. Fig. 1*a* und *b*).

Zum Schluß der vorliegenden Arbeit sei es mir gestattet, meinem verehrten Lehrer, Herrn Geh. Reg.-Rat Prof. Dr. E. Korschelt für die Anregung zu derselben, für das stete gütige Interesse und seine jederzeit bereite Unterstützung meinen aufrichtigen Dank zu sagen. Auch den Herren Prof. Dr. C. Tönniges und Dr. W. Harms bin ich für ihre freundlichen Ratschläge bei Ausführung der Untersuchungen zu Dank verpflichtet.

Marburg i. H., Juli 1914.

Das Nervensystem von Astacus fluviatilis.

A. Cephalothorax.

Ganglion supraoesophageum (Oberschlundganglion) *g.s.*
- Nervus opticus (Augennerv) no_1.
- Nervus oculomotorius (Augenmuskelnerv) no_2.
- Nervus tegumentarius (Hautnerv) *nt.*
- Nervus antennalis primus (Nerv der ersten Antenne) na_1.
- Nervus antennalis secundus (Nerv der zweiten Antenne) na_2.
- Nervus ventriculi impar superior (oberer unpaarer Magennerv) *nvis.*
- Nervus ventriculi impar inferior (unterer unpaarer Magennerv) *nvii.*
- Nervus commissurae (Schlundcommissur) *nc.*

Ganglion commissurae (Commissurenganglion) *gc.*
- Nervus oesophagei superior (oberer Oesophagusnerv) *nos.*
- Nervus oesophagei inferior (unterer Oesophagusnerv) *noi.*

Ganglion oesophagei (Oesophagusganglion) *goe.*
Nervus stomato-gastricus inferior (unterer Hauptmagennerv) *nsgi.*
Ganglion frontale (Stirnganglion) *g.f.*
Nervus stomato-gastricus superior (oberer Hauptmagennerv) *nsgs.*
Nervus cardiacus (Herznerv) *nca.*
Nervus rostralis (Rostrumnerv) *nr.*
Ganglion ventriculi superius (Magenganglion) *gv.*
Nervus ventriculi dorsalis (dorsaler Magennerv) *nvd.*
Nervus ventriculi anterior *nva.*
Nervus ventriculi medius *nvm.*
Nervus ventriculi posterior *nvp.*
Nervus ventriculi medianus dorsalis *nmed.*
Nervus ventriculi lateralis (seitlicher Magennerv) *nvl.*
Nervus hepaticus (Lebernerv) *nh.*
Nervus ventriculi inferior posterior (hinterer Magennerv) *nvip.*
Nervus mandibularis exterior (äußerer Mandibelnerv) *nme.*
Ganglion infraoesophageum (Unterschlundganglion) *gi.*
Nervus glandulae viridis (Nerv der grünen Drüse) *ngv.*
Nervus mandibularis interior (innerer Mandibelnerv) *nmi.*
Nervus maxillaris anterior (Nerv der ersten Maxille) nmx_1.
Nervus maxillaris posterior (Nerv der zweiten Maxille) nmx_2.
Nervus pedis maxillaris primus $npmx_1$.
Nervus pedis maxillaris secundus $npmx_2$.
Nervus pedis maxillaris tertius $npmx_3$.
} (Nerv des ersten bis dritten Kieferfußes).
Nervus superior primus — quartus (erster bis vierter oberer Nerv) ns_{1-4}.
Ganglion thoracale primum — quintum (erstes bis fünftes Thoracalganglion) gth_{1-5}.
Nervus pedalis (Gehfußnerv) gp_{1-5}.
Nervus thoracalis (Thoraxnerv) nth_{1-5}.
Nervus genitalis (Geschlechtsnerv) *nge.*

B. Abdomen.

Ganglion abdominale primum — quintum (erstes bis fünftes Abdominalganglion) ga_{1-5}.
Nervus pedis spurii (Schwimmfußnerv) *nps.*
Nervus dorso-lateralis (Dorso-lateralnerv) *ndl.*
Nervus ventralis (Ventralnerv) $nven_{1-5}$.

Ganglion postabdominale (Schwanzganglion) *gp.*
Nervus intestinalis (Darmnerv) *nin.*
Nervus anterior *nant.*
Nervus uropedalis *nur.*
Nervus telsonos ventralis *ntelv.*
Nervus telsonos dorsalis *nteld.*
Nervus ani *nan.*

Literaturverzeichnis.

1. J. Alexandrowicz, Zur Kenntnis des sympathischen Nervensystems der Crustaceen. Jena. Zeitschr. Naturw. Bd. XLV. S. 395—443.
2. Edgar J. Allen, Studies on the Nervous System of Crustacea. The Quarterly Journal of Microscopical Science. Vol. XXXVI. Part IV. New. Ser. 1894.
3. Audouin et Milne-Edwards, Recherches anatomiques sur le système nerveux des Crustacés. Annales des sciences natur. 1re série. Vol. XIV. p. 77—102. 1828.
4. A. Bethe, Ein Beitrag zur Kenntnis des peripheren Nervensystems von Astacus fluviatilis. Anatomischer Anzeiger. Bd. XII. S. 31—34.
   — Studien über das Centralnervensystem von Carcinus maenas nebst Angaben über ein neues Verfahren der Methylenblaufixation. Archiv für Mikr. Anatomie. Bd. XLIV. p. 579—622.
5. E. L. Bouvier, Le système nerveux des Crustacés décapodes et ses rapports avec l'appareil circulatoire. Annales des sciences natur. 7e série. Vol. VII. p. 73—106. 1889.
6. J. F. Brandt, Anatomie des Flußkrebses. Medizinische Zoologie II. S. 58—69. 1833.
   — Bemerkungen über die Mundmagen- oder Eingeweidenerven (Nervus sympathicus seu Nervi reproductorii) der Evertebraten. Mémoires de l'académie impériale des sciences de St.-Pétersbourg. 6e série. T. I. 1835.
7. Claus, Bemerkungen über die Nervenendigungen in den Hautsinnesorganen der Arthropoden, insbesondere Crustaeeen. Zoologischer Anzeiger 17. Jahrg. 1894.
8. G. Cuvier, Leçons d'anatomie comparée. 1re édition, Paris, t. II. p. 315. 1805.
9. J. Dogiel, De la structure et des fonctions du coeur des Crustacés. Arch. de Phys. etc., de Brown-Séquard. 9e ann. 2e série. T. IV. p. 403. 1877.
10. A. Gerstäcker, Bronns Klassen und Ordnungen. Bd. V. 2. Abt. (Crustacea). Leipzig 1901.
11. G. Holste, Das Nervensystem von Dytiscus marginalis L. Zeitschr. f. wissensch. Zoologie. Bd. XCVI. Heft 3. 1910.

12. Th. Huxley, Der Krebs. 1881.
13. K. R. Krieger, Über das Centralnervensystem des Flußkrebses. Zeitschr. f. wissensch. Zoologie. Bd. XXXIII. 1879.
14. A. Krohn, Über die Verdauungsnerven des Krebses. Isis 1834. p. 529—531.
15. Lemoine, Recherches pour servir à l'histoire des systèmes nerveux, musculaire et glandulaire de l'écrevisse. Annales des sciences natur. 5e série. T. IX. 1868.
16. E. Mangold, Untersuchungen über die Endigung der Nerven in den quergestreiften Muskeln der Arthropoden. Zeitschr. Allg. Phys. Jena. Bd. V. S. 135—205.
17. P. Marchal, Recherches Anatomiques Et Physiologiques Sur L'Appareil Excréteur Des Crustacés Décapodes.
18. M. Milne-Edwards, Histoire Naturelle Des Crustacés. T. I. Paris 1834.
19. F. Mocquard, Note sur un nerf cardiaque naissant des ganglions cérébroides chez la Langouste. Bull. Soc. Philomath. Paris (7). T. VII. p. 55—59. 1883.
— Recherches anatomiques sur l'estomac des Crustacés podophtalmaires. Annales des sciences natur. (6). T. XVI. 1883.
— Sur un nerf cardiaque naissant des ganglions cérébroides chez la Langouste. Bull. Soc. Philomath. Paris (10). T. IV. 1912.
20. J. Müller, Über ein eigentümliches, dem Nervus sympathicus analoges Nervensystem der Eingeweide bei den Insekten. Nova acta Acad. Caes. Leop. T. XIV. 1828.
21. Owsjannikow, Recherches sur la structure intime du système nerveux des Crustacés et principalement du Homard. Annales des sciences natur. (4.) Zoologie. T. XV. 1861.
— Über die feinere Struktur des Kopfganglions bei den Krebsen, besonders bei Palinurus locusta. Mém. de l'acad. imp. des sciences de St.-Pétersbourg (7). T. IV. Nr. 10. 1863.
22. — Über die Nervenelemente und das Nervensystem des Flußkrebses (Astacus fluviatilis). Mém. de l'acad. imp. des sciences de St.-Pétersbourg. (8.) T. X.
23. T. J. Parker, On the stomach of the fresh-water Crayfish. Journal of Anatomy and Physiology. Bd. XI. 1876.
24. F. Plateau, Recherches physiologiques sur le coeur des Crustacés décapodes. Arch. Biol. Gand et Leipzig. T. I. S. 595—695. 1880.
25. G. Police, Sul sistema nervoso viscerale dei Crostacei decapodi. Mitteilungen aus der zoologischen Station zu Neapel. Bd. XIX. Berlin 1908—09.
26. O. vom Rath, Zur Kenntnis der Hautsinnesorgane der Crustaceen. Zool. Anzeiger. 14. Jahrg.
— Über die von C. Claus beschriebene Nervenendigung in den Sinneshaaren der Crustaceen. Zool. Anzeiger. 15. Jahrg.
— Über die Nervenendigungen der Hautsinnesorgane der Arthropoden nach Behandlung mit der Methylenblau- und Chromsilbermethode. Bericht Natur. Ges. Freiburg. Bd. IX. 1894.
27. Retzius, Biologische Untersuchungen. Neue Folge I. Stockholm. S. 99.
— Zur Kenntnis des Nervensystems der Crustaceen. 1890.

28. G. Rouch, Des cellules nerveuses periphériques du système viscéral des crustacés. C. R. Soc. Biol. Paris. (8.) T. III. 1886.
29. W. Schlemm, De hepate ac bile Crustaceorum et Molluscorum quorundam. Dissert. inaug. Berolini 1844.
30. Walter Schmidt, Die Muskulatur von Astacus fluviatilis (Potamobius astacus L.). Ein Beitrag zur Morphologie der Decapoden. Zeitsch. f. wiss. Zoologie. Bd. CXIII. Heft 2. 1915.
31. F. W. Suckow, Anatomisch-physiologische Untersuchungen der Insekten und Krustenthiere. Heidelberg 1818.
32. E. Yung, Recherches sur la structure intime et les fonctions du système nerveux central chez les Crustacés décapodes. Archiv Zool. Expér. Paris. T. IV. p. 401—534. Pl. 27—30. 1878.

Erklärung der Abkürzungen der Nervatur von Astacus fluviatilis.

g.a.($_{1—5}$), Ganglion abdominale($_{1—5}$);
g.c., Ganglion commissurae;
g.f., Ganglion frontale;
g.i., Ganglion infraoesophageum;
g.o., Ganglion opticum;
g.oe., Ganglion oesophagei;
g.p., Ganglion postabdominale;
g.s., Ganglion supraoesophageum;
g.th.($_{1—5}$), Ganglion thoracale($_{1—5}$);
g.v., Ganglion ventriculi superius.

Nerven.

n.a$_1$, Nervus antennalis primus;
n.a$_2$, Nervus antennalis secundus;
n.aa., Nervus acusticus;
n.an., Nervus ani;
n.ant., Nervus anterior;
n.ba., Nervus basipoditis;
n.c., Nervus commissurae;
n.ca., Nervus cardiacus;
n.d.l.$_{1—5}$, Nervus dorso-lateralis$_{1—5}$;
n.endo., Nervus endopoditis;
n.ep., Nervus epipoditis;
n.ex., Nervus externus;
n.exo., Nervus exopoditis;
n.fl., Nervus flagellae;
n.ge., Nervus genitalis;
n.g.v., Nervus glandulae viridis;
n.h., Nervus hepaticus;
n.in., Nervus intestinales;
n.i.a., Nervus intestinalis anterior;
n.int., Nervus internus;
n.i.p., Nervus intestinalis posterior;
n.m., Nervus medius;
n.me., Nervus mandibularis externus;
n.mi., Nervus mandibularis internus;
n.med., Nervus ventriculi medianus dorsalis;
n.m.x$_1$, Nervus maxillaris anterior;
n.m.x$_2$, Nervus maxillaris posterior;
n.o$_1$, Nervus opticus;
n.o$_2$, Nervus oculomotorius;
n.o.i., Nervus oesophagei inferior;
n.o.s., Nervus oesophagei superior;
n.p$_{1—5}$, Nervus pedalis$_{1—5}$;
n.pleu., Nervus pleuralis;
n.p.m.x$_1$, Nervus pedis maxillaris primus;
n.p.m.x$_2$, Nervus pedis maxillaris secundus;
n.p.m.x$_3$, Nervus pedis maxillaris tertius;
n.po., Nervus podobranchialis;
n.p.s$_{1—5}$, Nervus pedis spurii$_{1—5}$;
n.r., Nervus rostralis;
n.s$_{1—4}$, Nervus superior $_{1—4}$;
n.s.g.i., Nervus stomato-gastricus inferior;
n.s.g.s., Nervus stomato-gastricus superior;

n.su., Nervus superior;
n.t., Nervus tegumentarius;
n.t.r., Nervus tegumentarius (Seitennerv zum Rostrum gehend).
n.tel.d., Nervus telsonos dorsalis;
n.tel.v., Nervus telsonos ventralis;
$n.th_{1-5}$, Nervus thoracalis$_{1-5}$;
n.ur., Nervus uropedalis;
n.v., Nervus vesiculae;
n.v.a., Nervus ventriculi anterior;
n.v.d., Nervus ventriculi dorsalis;
$n.ven_{1-5}$, Nervus ventralis$_{1-5}$;
n.v.i.i., Nervus ventriculi impar inferior;
n.v.i.p., Nervus ventriculi inferior posterior;
n.v.i.s., Nervus ventriculi impar superior;
n.v.l., Nervus ventriculi lateralis;
n.v.m., Nervus ventriculi medius;
n.v.p., Nervus ventriculi posterior;
$n.v_{1-5}$, Nervus ventralis$_{1-5}$;
br., Querbrücke;
lo., Lobus opticus.

Erklärung der Abkürzungen der Stammesmuskulatur nach W. Schmidt.

attr.ep., M. attractor epimeralis;
c.an., M. compressor ani;
$c.end_1$, M. compressor endophragmalis 1;
$c.end_2$, M. compressor endophragmalis 2;
c.ep., M. contractor epimeralis;
d.an., M. dilatator ani;
d.a.l., M. dorsales profundi abdominis (lateraler Teil);
d.a.m., M. dorsales profundi abdominis (medialer Teil);
d.p., M. dorsales profundi;
d.th.l., M. profundi thoraco-abdominales, lateraler Teil;
d.th.m., M. dorsales profundi thoraco-abdominales, medialer Teil;
$d.s_{(1-7)}$, M. dorsales superficiales $_{(1-7)}$;
d.v.a., M. dorsoventralis anterior;
d.v.p., M. dorsoventralis posterior;
fl.ta., M. flexor telsonos anterior;
fl.tp., M. flexor telsonos posterior;
l., M. laterales;
l.a., M. laterales abdominis;
l.a.c., M. laterales abdominis (Muskelfasern).
l.thl., M. laterales thoraco-abdominales (lateraler Teil).;
l.th.m., M. laterales thoraco-abdominales (medialer Teil);
$obl.a_{(1-7)}$, M. obliqui anteriores $_{(1-7)}$;
$obl.a_1v.$, M. obliquus anterior$_1$ (mediane sehnige Verbindung);
$obl.a_{(1,\,2)}s.$, M. obliquus anterior $_{(1,\,2)}$ (lateraler Muskelast);
$obl.a_{(1-4)}f.$, M. obliquus anterior $_{(1-4)}$ (dorsomediane Fascie);
$obl.a_{(2,\,5)}c.$, M. obliquus anterior$_{(2,5)}$;
$obl.a_{(2,\,3)}n.$, M. obliquus anterior$_{(2,\,3)}$ (Ursprung).
$obl.a_7s.$, Sehne des M. obliquus anterior$_7$;
$obl.p_{(1-5)}$, M. obliqui posteriores $_{(1-5)}$;
th.a., M. thoracales anteriores;
$th.a_1m_1th.a_1l$, der mediale und laterale erste Abschnitt der M. thoracales anteriores;
$th.a_{(2,\,3,\,4)}$, die im zweiten, dritten und vierten Segmente entspringenden Äste der M. thoracales anteriores;
tr.th., M. transversus thoracis;
$tr.a_{(1-6)}$, M. transversi abdominis $_{(1-6)}$;
$tr.a_1f$, M. transversus abdominis Fascie;
$tr.a_1v.$, ventraler Teil des M. transversus abdominis$_1$;
$tr.a_1l.$, dorsaler Teil des M. transversus abdominis$_1$;
v.p., M. ventrales profundi;
v.s.th.a. (α), vorderer Ast
v.s.th.a. (β), hinterer Ast
des M. ventralis superficialis thoraco-abdominalis;

v.s.th. (2, 3,—7, 8), M. ventrales superficiales thoracis (2, 3—7, 8);
v.s.a (1, 2—5, 6), M. ventrales superficiales thoracis (1, 2—5, 6);
v.c., M. ventralis capitis.

Erklärung der Abkürzungen der übrigen Muskulatur nach W. Schmidt, sowie der übrigen Abkürzungen der Organe.

abd., Musculus abductor;
add., Musculus adductor;
attr. (*ep.*), Musculus attractor (epimeralis);
carp., Musculus carpopoditis;
compr., Musculus compressor;
depr., Musculus depressor;
end (*En*), Endopodit;
ex. (*Ex.*), Exopodit;
ext., Musculus extensor;
fl., Musculus flagellum;
flex., Musculus flexor;
lev., Musculus levator;
mer., Musculus meropoditis;
o.b.a., Musculus oculi basalis anterior;
o.b.p., Musculus oculi basalis posterior;
p., Musculus posterior;
prom., Musculus promotor;
prod., Musculus productor;
r. a—g, Musculi respiratorii *a—g*;
red., Musculus reductor;
rem., Musculus remotor;
r.l., Musculus retractor lateralis;
r.m., Musculus retractor medialis;
rot., Musculus rotator;
r.v., Musculus retractor ventralis;
t.u.a., Musculus telsonos uropedalis anterior;
t.u.p., Musculus telsonos uropedalis posterior;
B., Basipodit;
C., Coxopodit;
D., Dactylopodit;
Da., Darm;
E., Epimeralplatte;
Ep., Epipodit;
flag., Flagellum;
gl.v., grüne Drüse;
H., Herz;
Hy., Hypodermis;
J., Ischiopodit;
K., Karpopodit;
Ki., Kiemen;
L., Leber;
M., Meropodit;
Ma., Magen;
m.B., medianes Blutgefäß;
P., Propodit;
s., Scheitelfortsatz.

Abkürzungen der Magenmuskulatur nach Mocquard.

A, *B*, *D*, Musculi interiores cardiaci laterales;
H, *J*, *K*, *L*, *M*, *N*, Musculi pylorici laterales;
m.g.a., Musculus gastricus anterior;
m.g.a.i., Musculus dilatator anterior inferior ventriculi;
m.g.a.s., Musculus dilatator anterior superior ventriculi;
m.g.l.a., Musculus dilatator lateralis anterior ventriculi;
m.g.l.p., Musculus dilatator lateralis posterior ventriculi;
m.oe.a.i., Musculus dilatator anterior inferior oesophagei;

m.oe.a.s., Musculus dilatator anterior superior oesophagei;
m.oe.l.i., Musculus dilatator lateralis inferior oesophagei;
m.oe.l.s., Musculus dilatator lateralis superior oesophagei;
m.g.p, Musculus gastricus posterior;
m.p.i.e., Musculus dilatator pylorici inferior exterior;
m.p.i.i., Musculus dilatator pylorici inferior interior;
m.p.s.a., Musculus dilatator dorsalis pylorici anterior;
m.p.s.p., Musculus dilatator dorsalis pylorici posterior;

Lebenslauf.

Am 12. April 1891 wurde ich, WILHELM JOHANN FERDINAND KEIM, kath. Konfession, Preuße, als Sohn des Lehrers JOSEPH KEIM † und seiner Ehefrau MAGDALENA geb. ARNET zu Biebrich am Rhein (Hessen-Nassau) geboren. Vom 6. bis 10. Lebensjahr besuchte ich die Volksschule meiner Vaterstadt. Ostern 1901 trat ich in die Sexta des Königlichen Realgymnasiums zu Wiesbaden ein. Nach bestandener Reifeprüfung bezog ich die Technische Hochschule zu Darmstadt, dort begann ich mein Studium der Naturwissenschaften und der Mathematik, mit besonderer Berücksichtigung der biologischen Fächer. Im Anschluß an diese ersten drei Studiensemester arbeitete ich unter Leitung des Herrn Prof. Dr. LIST (Darmstadt) an der Biologischen Anstalt auf Helgoland. Wintersemester 1912 begann ich mein Studium an der Universität Marburg, wo ich seit Ostern 1913 mit der Abfassung der vorliegenden Arbeit beschäftigt war.

Am 4. November bestand ich das Examen Rigorosum und bin nun als Assistent am zoologischen Institut zu Marburg tätig.

Druck von Breitkopf & Härtel in Leipzig.